ARHIVA I.N.G.G. „ANA ASLAN". ITALIA (serie). PACIENȚI (sub-serie). DOSAR (Q-R)

Documentele au număr de înregistrare primit la INGGAA.

Conține scrisori din decadele '50-'80.

Limbi : italiană, engleză, franceză, română.

Documentele au fost ordonate alfabetic.

Scrisorile sunt manuscrise și dactilografiate.

Majoritatea scrisorilor sunt grupate pe corespondența dintre pacientul respectiv și INGGAA.

Hârtie de dimensiuni diferite, 3 telegrame.

Conținut:

Corespondență între pacienții din Italia și prof.dr. Ana Aslan, ca reprezentant INGGAA. Majoritatea dosarului se referă la pacienți care au făcut tratament ambulatoriu sau au fost internați la INGGAA, cuprinzând documentele medicale ale acestora.

Scrisori medicale, rapoarte medicale, examene de laborator, 1 examen psihic.

Pacienții solicită informații referitoare la produsele medicale și la tratament, achiziționarea produselor INGGAA, sfaturi medicale, scheme de tratament.

Scrisorile conțin adnotări în partea de sus, reprezentând diferite recomandări sau rezumatul conținutului acestora, precum și alte însemnări.

Sublinieri pe unele scrisori ale pacienților: vârsta, bolile de care suferă pacientul, tratamente urmate.

Scrisorile de răspuns conțin semnătura, în original, a prof. dr. Aslan sau, în absența acesteia a reprezentanților INGGAA (dr. Cornel David, director adjunct INGGAA).

Conține corespondența cu contesa Quaranta di Zullino, care solicita tratament pentru soț.

Conține actele medicale ale unei adolescente de 14 ani, suferindă de retard mintal.

Conține o scrisoare, adresată Dr. Nicolae Rosoga de către prof. Ana Aslan, mulțumindu-i pentru expedierea unui articol despre „Gerovital", care apăruse în jurnalul „Noi Due".

Conține un raport medical al unui pacient din Argentina.

Q+

1 0 . 25 M.

April 7th, 87

658

Mr. Agostino Quadro
Cooperativa Bella Portici
Via Cegnacolo n. 14/A
80056 Ercolano (NA)
I T A L Y

Dear Mr. Quadro,

In answer to your letter I have to inform you that it is not necessary to make a tolerance test if you had already made it.

As regards your supplementary notes, I have to let you know that the mentioned product is not our original Gerovital H3. You may order it directly to CHIMICA, our Enterprise for Foreign Trade, Splaiul Independenţei Nr.202 A, Bucharest, Romania (Export 6 Department).

I sent a copy of your letter to our Embassy in Rome, asking them to give you 6 vials of Gerovital H3 if they have the possibility.

Waiting with interest for further news from you, I remain with my best regards,

Yours sincerely,

Acad.Prof. Ana Aslan, M.D., D.Sc.
General Director

- 80056 - ERCOLANO (NA) Italia - IO/3/87

AGOSTINO QUADRO
Cooperativa Bella Portici
Via Cegnacolo n. 14/A - Tel. 7719961
80056 ERCOLANO (NA)

Spettabile Direzione
MINISTERUL SANATATH
Institutul National
Gerontologie - Geriatrie
Str. Manastirea Caldarusan
n. 9 - sector I -
B U C A R E S T I

Italia

In trat

MINISTERUL SANATATH
Institutul National de Gerontologie
si Geriatrie
INTRARE Nr. 658
198 7 Luna 04 Ziua 10

Oggetto: GEROVITAL H3

La presente per comunicarVi che in data 20/I/87, Vi abbiamo inviato una ns. lettera precisando che volendo eseguire la Vs. cura del Gerovital H 3 o Aslavital, dovevamo sottoporci ad un test di tolleranza(come da voi suggerito).

Per eseguire tale test dobbiamo acquistare delle fiale di prova, pertando Vi preghiamo di farci sapere se siete disposti ad inviarci una scatola di 6 fiale in OMAGGIO così la potremo dividere a diverse persone interessate alla Vs. cura.

Poiché ci avete chiesto la nostra collaborazione per incrementare il Vs. prodotto, e avendo la possibilità di farli provare a molte altre persone, sarebbe opportuno da parte Vs. inviarci le 6 fiale in OMAGGIO per poter eseguire i diversi test occorrenti prima di iniziare la Vs. cura.

A prova del ns. interessamento Vi alleghiamo n. 3 documenti dai quali potete rilevare che non siamo nuovi al prodotto della dott.ssa ASLAN.

Il sottoscritto é un uomo di 82 anni che ha adoperato il Vs. Gerovital da oltre IO anni facendolo acquistare in Svizzera.

Qualora non fosse possibile ricevere le 6 fiale gratis in Omaggio, ci terrete informati e provvederemo ad acquistarle, con preghiera di praticarci uno sconto.

Si prega di poter rispondere in Italiano in quanto abitiamo molto fuori dai centri urbani.

In attesa di leggerVi
Porgiamo distinti Saluti
e Ringraziamenti.

AGOSTINO QUADRO
Cooperativa Bella Portici
Via Cegnacolo n. 14/A - Tel. 7719961
80056 ERCOLANO (NA)

NB "3 Allegati

- 80056 - ERCOLANO (NA) Italia - IO/3/8

AGOSTINO QUADRO
Cooperativa Bella Portici
Via Cegnacolo n. 14/A - Tel. 7719961
80056 ERCOLANO (NA)

Spettabile Direzione
MINISTERUL SANATATH
BUCARESTI

Credo opportuno farVi presente che le lettere inviateVi precedentemente sono di mia moglie sig.ra Miranda che é interessata al Vs. prodotto.

Attualmente tutta la corrispondenza che riguarda l'uso o l'acquisto del Vs. prodotto Gerovital é curata direttamente dal sottoscritto QUADRO AGOSTINO.

Tanto per tenerVi
informati
e frattando porgo
distinti saluti

AGOSTINO QUADRO
Cooperativa Bella Portici
Via Cegnacolo n. 14/A - Tel. 7719961
80056 ERCOLANO (NA)

- 80056- ERCOLANO (NA) Italia - I2/3/87

AGOSTINO QUADRO
Cooperativa Bella Portici
Via Cegnacolo n. 14/A - Tel. 7719961
80056 ERCOLANO (NA)

Spettabile Direzione
MINISTERUL SANATATH
Institutul National
Gerontologie e Geriatrie
B U C A R E S T I

Oggetto: Allegati tre
documenti originali

Facciamo seguito alla ns. precedente del I0/3/87 per inviarVi i tre documenti menzionati nella ns. precedente, e che ci eravamo dimenticati di allegarli.

Come rileverete da tale documentazione la ns. conoscenza cira la cura della dott.ssa ASLAN non é nuova per noi, e cerchiamo sempre di tenerci aggiornati per eventuali variazioni.

Tanto per tenerVi informati
e frattando porgiamo
distinti saluti

AGOSTINO QUADRO
Cooperativa Bella Portici
Via Cegnacolo n. 14/A - Tel. 7719961
80056 ERCOLANO (NA)

allegati n. 3
documenti.

REPUBLICA SOCIALISTĂ ROMÂNIA

MINISTERUL SĂNĂTĂȚII
INSTITUTUL NAȚIONAL
DE
GERONTOLOGIE ȘI GERIATRIE

dall'originale in suo possesso

București, le 28 août 1976
Str. Mînăstirea Căldărușani, 9 — sector 8
Căsuța Poștală 1004
Telefon 17.76.86

PC/6902

1

Monsieur
Quadro Agostino
Via Libertà, 225
80055 PORTICI
(Napoli) ITALIA

Cher Monsieur Quadro,

J'ai reçu votre lettre, par laquelle vous nous demandez des renseignement sur le traitement gériatrique et les possibilités de l'effectuer.

Mon secrétaire le donnera en annexe toutes les informations necessaires.

Dans l'attente de votre lettre, veuillez agréer Monsieur, l'expression de mes sentiments les plus distingués

Acad.Prof.Dr.Ana Aslan

le 5 mars 8

trat

5773

Mme.
la Comtesse Quaranta di Zullino
Via de Rossi, 2o B
R o m e

Madame,

J'ai bien reçu votre lettre et vous remercie de votre aimable appréciation de nos travaux.

Je vous écris à vous car l'ordonnance de votre médecin n'était pas signée, sans doute par mégarde.

Je constate que votre mari reçoit tous les soins adéquats à sa maladie et je crois, d'après les données, que c'est le coeur - les infarctus - qui produit la baisse de tension artérielle.

Ce ne serait que comme médication adjuvante, et en n'interrompant pas les autres traitements, qu'on pourrait essayer les piqûres de H_3. J'ai fait envoyer une quantité de 36 ampoules pour vous, à notre légation à Rome, aux bons soins de notre ministre, M.le Dr.Cleja.

Au début du traitement, il faudra essayer l'intolérance - d'après les indications ci-jointes, - et ensuite faire des injections de 2.1/2-3 cmc (au lieu de 5 cmc), pendant quelque temps afin de voir la réaction du malade. Si le médecin est d'accord, on peut ajouter un traitement simultané à la vitamine C et de la Rutine.

Je joins à ma lettre un tiré à part en vous priant d'avoir l'obligeance de le remettre à M.le Dr.Dini Sirio.

Veuillez me tenir au courant de l'évolution observée après une ou deux séries de piqûres.

En vous priant de transmettre mes amitiés à votre fille, veuillez agréer, Madame, mes salutations les plus cordiales.

Prof.Dr.Anna Aslan
Directeur de l'Institut de Gériatrie
"C.I.Parhon"

Dr. Dinissio

Quaranta di Zulino

B

Via De Rossi 20 –
Roma

Madame

Mon ami Alex. Zamfirescu m'a parlé des extraordinaires réussites obtenues par votre traitement:

Je vous envoie donc un résumé de l'état de santé de mon mari d'après la dernière visite du Prof. Dini de Rome. Je vous l'ai fait traduire en roumain et j'espère que vous voudrez bien prendre en considération l'état d'extrême gravité où se trouve mon mari affligé

Ma fille Manuela a eu l'h s de vous rencontrer à Bucarest.

d'abord du mal de vagues
et ensuite de 3 infractus
successifs et d'une tension
artérielle qui n'arrive pas
à 10 depuis 3 ans. Il
est alité depuis un an et
3 mois.
Veuillez madame expliquer
directement au Prof Dévin
ce que vous suggérez comme
mesures pour essayer
de redonner de la vitalité
à ce malade, qui malgré
tous nos efforts n'arrive pas
à se reprendre comme tout
d'autres du même âge
(Einstein vivez et bien d'autres.)
Veuillez nous envoyer les
pièces nécessaires et tous les
renseignements. Avec toute ma reconnais-
sance anticipée Madeleine Quarantà

Dott. DINI SIRIO
Medico Chirurgo
dell'Università di Roma
Aiuto Medico del Policlinico
Abitaz.: Via Bruxelles, 41 (Largo Equador, 6)
Studio: Via Nizza, 29A (ore 16-18) - Tel. 865150
ROMA

Da vari anni curo il conte Quarantz al quale 15 anni or sono fu diagnosticata m. di Vaquez; già allora soffriva di crisi anginoidi con ipertensione. Successivamente, nel 54 il paziente fu colpito da infarto anteriore e del tutto recentemente da un infarto posteriore. È stato trattato per la poliglobulia con fosforo radioattivo di cui ha fruito l'ultimo trattamento nel gennaio '56.
Da allora il reperto ematico si mantiene nei limiti normali (4,900.000 gr. rossi).
Le condizioni cardiache attuali si possono definire come insufficienza cardio-circolatoria di notevole entità.
Fibrillazione auricolare a ritmo lento, pressione MAX 90-100 MIN 70-75.
~~Vol~~ Torotorace destro, notevole esato.

megalia - Diuresi scarsissima -

La terapia è dietetica (ipocrodica, scarsità di liquidi) e medicamentosa: Strofosio Sandoz, Tiomerin (diuretico oppure 6-7 giorni)

INSTITUT DE GERIATRIE
Bucarest

le 16 août 1971.

ambulatoire

xx Quintiliani Clemente, 46 ans Italie

12

16 août 1971.

- Discopathie lombaire.

14

14

Porter une ceinture orthopédique.

P.S. Avant de commencer le traitement alternant injections-dragées, faire une seconde série de 12 injections.

M. Quintiliani Clemente
Italie

14,6 g. (91%)	
46%	42 mg%
5600/mmc	6,9"
63	
3	
29	
5%	
	211 mg%
8 mm	
16 mm	
	nég.
	1ég.pos.
	6 u.M.L.
	35 u.a.
	92 mg%

acide

traces très fines
abs.
rares épith.
rares leuco.
très rares érythro.
fréq.filaments de mucus.

Rythme sinusal, régulier, 68/min. Axe électrique normal.
Troubles d'irrigation au niveau des couches subendocardiques du ventricle droit.

- Transparence pulmonaire discrètement accentuée.
- Hiles légèrement accentués, fibreux.
- Coeur discrètement agrandi, horizontalisé, avec aorte allongée, discrètement élargie, opacifiée I-er degré.
- Hypertransparence osseuse, avec atrophie hypertrophique.
- Spondylose dorsale modérée, avec discarthroses accentuées et séquelles de ostéo-condrose.
- Discrète spondylose cervicale C5-C6.
- Discrète spondylose lombaire.
- Scoliose lombaire dextro-convexe.

R

Ra

me RABBI Norina, agée de 42 ans, d'Italie,
13 août

Dystonie neuro-végétative.
Spasmophylie.

Gerovital.

Gerovital H3
2,5

21
Gerovital H3

21

Bellergal-Sandoz 1-2 dragées par jour.
Calcium-Sandoz effervescent 15 jours par mois, 1 tablette par jour.
Vitamine D-2 (400.000 u.) 1 injection chaque 4-5 semaines.

Régime alimentaire: Réduire: graisses animales, crèmes, organes, sucreries. Réduire la quantité de pain et pâtes alimentaires. Aussi réduire: café, boissons alcoolisées.

Répeter le cholestérol après 2 mois et aussi le test Burstein. Si nécessaire prendre Atromidine 4 séries par années (chaque série de 45 jours - 4 capsules par jour) avec des arrêts de 45 jours entre chaque série.

On recommande: promenade à pied chaque jour 1-1½ heure. Gymnastique et sport.

Mme RABBI Norina

44%
14,2 g%
8.000/mmc

32 mg%
3,6 mg%
342 mg%
nég.
nég.
2 u.M.L.
45 u.a.
76 mg%

3 mm
6 mm

acide
1027
abs.
abs.
fréq.épith., rel.fréq.leuco.

Rythme sinusal, régulier, tachycardique, 100/min.
Axe électrique normal.

Cardio-pulmonaire: Hilles - modifications fibreux.
Coeur et aorte - aspect normal.

ITALIA

AMB

le 11 juin 3

r Aldo RACANELLA, 53 ans, d'Italie
4 juin 1973

Calculose rénale
Sclérose des veines
Hypertension artérielle
Cardiopathie ischémique douloureuse
Angor d'effort

Gérovital

14

Gérovital

14

continuer le traitement avec Evaldin et Niscodin conformément au schema antérieur

continuer le traitement hypotensif conformément au schema antérieur

au besoin - sédatifs

Régime alimentaire: interdits: sel, boissons alcoolisées, condiments sauces, fritures, viande de porc, venaisons, conserves, charcuterie, graisses animales, café, abats, crème, crème fouettée.

Chaque jour thés diurétiques

Eviter les efforts physiques, les émotions et les chagrins

Contrôle médical périodique recommandé

Aldo Racanela

44 %	
13,5 g %	30 mg %
5500/mmc	4,1 mg %
60	232 mg %
2	négative
33	négative
5 %	3 u.M.I.
	38 mg %
	100 mg %
5 mm	
10 mm	
acide	
absente	
absente	
rares épith.	
rares leuco.	
fréq.filament mucus	

Rythme sinusal régulier, 65/min. Légère déviation axiale gauche. Bloc A-V I-er degré. Discrets troubles de conduite sur la branche droite

Dessin des hiles beaucoup accentué. Coeur horizontalisé et modérément agrandi. Aorte déroulée et ectasiée

F.O.

Gérontoxone précoce, Papille et macule normales, Artères retrécies I-II-ème degré, rectilignes

Ctf. 7.VII 1970

30 giugno 70

Dott. Avv. Mario Raccagna
Via della Balduina 175
00136 ROMA, Italie

Gentile Signore,

Con riferimento alla Sua elttera del 18 maggio 1970, siamo di parere che la cura colla lozione per i capelli deve essere adoperata durante 5-6 mesi per poter vedere i miglioramenti (si deve conformare esattamente alle istruzioni contenute nella scatola).

Può usare nelle pause il Pantenp anche durante la cura.

Naturalmente che la cura sarà più efficacia associata con una cura per pillole di Gerovital H3 (un ciclo di 24 pillole ogni mese, due al giorno, dopo i pasti - fino alla fine del mese,riposo).

Gradisca i nostri più distinti saluti,

Prof.Dr. Anna Aslan
Direttrice dell'Istituto di Geriatria
Bucarest

dott. avv. Mario Raccagna
VIA DELLA BALDUINA 175
00136 ROMA - TEL. 34.953.30

2654

Roma, li 18 maggio 1970=

Gentile professoressa,

ho acquistato la lozione di Gerovital H 3 per i capelli e mi auguro di ottenere brillanti risultati (sarà mia cura,poi,informarLa) anche perchè pur essendo i miei capelli molto deboli e poco folti non posso considerarmi.....un calvo.

Gradirei,in proposito,delle cortesi notizie:

1°)-terminato un flacone debbo continuare con altri e per quanto tempo,oppure debbo smettere?

2°)-prima del Gerovital usavo il Panten:nei giorni o nel periodo in cui non pratico il primo trattamento,posso usare il Panten in parola?

3°)-ho 48 anni ed in ottime condizioni fisiche ed intellattuali anche perchè curo molto lo sport:ritiene utile una cura preventiva con il Suo ottimo Gerovital ed in caso affermativo quale lo specifico medicinale (per via orale o per iniezioni o entrambe,preferibile solo la prima se possibile) e la terapia connessa (per quanto tempo) ?

Molte grazie e molti distinti saluti

Mario Raccagna

INSTITUT DE GÉRIATRIE
Bucarest

14.Oct.1971

RADAELLI PIERINA

Italie

8 oct.1971

15 Oct.1971

1) Spondylose c.d.l.
2) Crises de migraines
3) Climax

INSTITUT DE GÉRIATRIE 14 Oct.1971

RADARLLI PIERINA ITALIA

12,9 gr (81%)	
43 %	4o mgl%
8ooo mm3	4,8 mgl
7o	
2	
24	
4 %	
	23o mgl
1o mm	
23 mm	
	négatif
	24 u.M.L
	32 u.a
	9o mgl

acide

abs.
"
Rares epith.plates
" leuco.

Rythme sinusal rég.Axe électrique verticalisé.Troubles d'irigation au niveau du ventr.gauche.

Poumon,Coeur,aorte normales.Lég.spondylose cervicale,avec lég.arthrose des artic.poster.Apophises transv.C7,lég.augmentés.

le 2o Juillet 9

Mr. Carlo Radius
Italie

RAPPORT MEDICAL

Diagnostic: - arteriosclérose (incipiente);
- emphysème pulmonaire.

- Georvital H3 ampoules: une série de 12 injections en 4 semaines à raison de 3 par semaine (une piqûre i.m.de 5 cc chaque lundi, mercredi et vendredi);
- Arrêt 2-4 semaines, après lequel:
- Gerovital H3 dragées: une série de 24 en 12 jours (deux par jour une dragée après les repas principaux);
- Arrêt 2 à 4 semaines, après lequel une nouvelle série de 12 injections comme ci-dessus et continuer en alternant séries d'injections avec séries de dragées en observant les arrêts respectifs entre chaque série.
Médication associée: - vitamines (C-B); - Stéranabol.
Régime alimentaire: éviter les douceurs, farineux, graisses, tabac, alcool.
On recommende le contrôle médical périodique.

Dr. C. David
Directeur Adj. Scientifique,

Mr. Carlo Radius
Italie

41%		28 mg%
12,8g (80%)		5,8 mg%
		269 mg%
6900/mmc		95 mg%
59		40 u.a.
3		nég.
34		nég.
4%		4 u.
	Transaminases (GOT	5,5 u.F.
	GPT	8 u.F.

8 mm
17 mm

acide
1015
abs.
abs.
rares épith. plats,
rares leuco.

Rythme sinusal régulier, 66/min. L'axe électrique avec tendence de verticalisation. Troubles d'irrigation au niveau du ventricule droit

Cardio-aortique: - légér emphysème pulmonaire; - les hiles et le dessein broncho-vasculaire accentués des deux côtés;
Coeur verticalisé; - aorte de dimensions normales.
Colonne lombaire: - légère ostéoporose et discrète scoliose de la colonne lombaire; - disques larges biconvexes; - très discrètes calcifications de l'aorte abdominale.

Examen oscillométrique

Jambe, tiers inf.	droite: 5,50 à 10-11	gauche:	5,25 à 10-11
" " sup.	7,75 à 10-11		7,50 à 10-11

Concl.: indices osc. normaux.

Dynamométrie =	droite:	35	gauche:	34
après l'effort		33		32,5

le 2o Juillet 9

Mme Maria Consolo Radius

Italie

RAPPORT MÉDICAL

Diagnostic: - spondylose cervico-lombaire
ostéoporose dorsale
- arteriosclérose
- climacterium.

- On recommende la continuation du traitement biotrophique au Gerovital H3 ampoules: une série de 12 injections en 4 semaines à raison de 3 par semaine (une piqûre i.m. de 5 cc chaque lundi, mercredi et vendredi);
- Arrêt 14 jours, après lequel une nouvelle série d'injections comme ci-dessus et continuer selon le même schéma.
Médication associée: vitamine E (Evim forte) une dragée par j jour; - calcium Sandoz; - sédatives.
Régime alimentaire: éviter les graisses, les farineux et les douceurs.
Gymnastique médicale, massage, promenades, bains de boue sont indiqués.

Dr. C. David
Directeur Adj. Scientifique

Mme Maria Consolo Radius
Italie

40%	24 mg%
12,2g (76%)	6,3 mg%
	300 mg%
7400/mmc	92 mg%
65	45 u.a.
3	nég.
28	nég.
4%	3 u.M.L.

5 mm
8 mm

acide
1007
abs.
abs.
fréq. épith. plats,
rares leuco.

Rythme sinusal régulier, 60/min. Solicitation fonctionnelle du ventricule gauche. Troubles diffus métaboliques.

Coeur - poumons: - hiles accentués; - coeur horizontalisé; - aorte de calibre normal;
Colonne vertébrale: - spondylose cervicale avec ostéophytes marginaux; - calcifications discrètes du ligament antérieur; - ostéoporose de la colonne dorsale; - discrets ostéophytes vertébraux; - modifications minimes de disque-arthrose au segment sup. de la colonne dorsale; - scoliose et rotation de la colonne lombaire; - ostéoporose, ostéophytes(sans importance) vertébraux; - discrètes calcifications au ligament
- l'articulation scapulo-humérale gauche sans modifications pathologiques; - modifications minimes d'arthrose acromio-claviculaire droite.

Examen oscillométrique

Jambe, tiers inf.	droite:	4 à 9-11	gauche:	3,75 à 9-11
" " sup.		7,25 à 9-11		7,25 à 9-11

Métabolisme basal

Poids corporel: 53 kgs
Taille 156 cm
Pression atmos. 765 mm Hg

Température: 22° Consom. oxigène: 220c
Métab. basal = +12,3%

le 18 mai 70

Madame
Raffoni Norina
Italie

RAPPORT MEDICAL

Diagnostic: - Polyarthroses.
- Fibrilation atriale.
- Sinusite chronique.
- Lipoedème

- Gérovital H3 ampoules: une série de 12 injections intramusculaires de 4 semaines (trois piqûres de 5 cc par semaine).

- Arrêt 10 jours.

- Gérovital H3 dragées: une série de 24 dragées en 12 jours successifs, deux par jour, après les repas principaux.

- Arrêt 10 jours, après lequel recommencer une nouvelle série de 12 injections et continuer comme ci-dessus alternant séries d'injections avec séries de dragées, en respectant les arrêts de 10 jours entre les séries.

Médication associée: continuer le traitement antérieur.

Prof.Dr. Anna Aslan

---

le 15 mai 7o

Madame
Raffoni Norina
Italie

EXAMENS DE LABORATOIRE

Hématologie: -

Erythro.	4.4oo.ooo/mmc
Hémogl.	14,3 g. (89%)
Leuco.	7.3oo/mmc
Polyneutr.	62
Eosino.	3
Lympho.	31
Mono.	4%

Hématocrite 44%

V.S.H.

1h - 28 mm
2h - 52 mm

Sang

Urée	46 mg%
Glycémie	91 "
Cholesterol	224"
R.Gross"	nég.
R.Sulfate de Cadmium	lég.pos.
Thymol	3 u.M.L.
Acide urique	5 mg%
Burstein	35 u.a.

Urines (Sommaire)

Réaction	acide
Albumine	traces très fines
Glucose	abs.
Sédiment:	rares épith.plts
	fréq.leuco.
	très rares érythro.

Electrocardiogramme

Fibrilation atriale. Fréquence cardiaque moyenne 12o/min.
Axe électrique dévié à gauche.
Troubles diffus métaboliques. Troubles d'irrigation au niveau du ventricule gauche.

Examens radiologiques

- Transparence pulmonaire accentuée.
- Diaphragme avec des mouvements reduits.
- Ventricule gauche à la limite maximum.
- Aorte opacifiée IIIème degré.

Ma Ital Ragazzi Adriana

Roma, 7 Agosto 1971

9532

Gentile Professoressa,

la ringrazio di vero cuore per la sollecita attenzione da Lei prestata alla mia richiesta; terrò scrupolosamente presenti le sue preziose istruzioni e seguirò i Suoi consigli.

Mi riprometto di tenerLa informata e intanto La prego accogliere con i miei distinti

/.

ossequi i sensi della mia gratitudine.

Adriana Ragazzi

Via della Farnadella 46
00154 Roma
(Italia)

Ykal
Rel. 23.
22.VII.71
CH

Signora
Adriana Ragassi
Via della Garbatella 46
00154 ROMA
Italia

Gentile Signora,

Sono lieta di sapere, dalla Sua lettera del 7 luglio 1971, i buoni risultati ottenuti colla nostra cura.

Alla Sua età, la cura la più adatta, sarebbe un'alternanza di cicli di 12 iniezioni intramuscolo, tre per settimana, giorni alterni, alternati con cicli di 24 pillole in 12 giorni, due al giorno, dopo i pasti principali - fra i cicli riposi di 10 giorni.

Durante il primo anno, la cura consiste di 5 cicli di punture e 5 di pillole. Poi, ogni anno sarà effettuato un trattamento di mantenimento, più o meno intensivo, secondo lo stato di salute. Di solito 3 cicli d'iniezioni e 3 di tavolette bastano.

Le medicine, che non si trovano in vendita in Italia, si possono procurare in Svizzera: Farmacia "Metropoli", Dott. Bruno Cassina, Piazza Grande, Locarno.

Gradisca, gentile Signora, i nostri più distinti saluti,

Prof.Dott. Anna Aslan
Direttrice dell'Istituto di Geriatria
Bucarest

Rel. 28 cumulativa

Roma, 7 Luglio 1971

9332

Gentile
Prof. Dr Anna Aslan
Bucarest

Ho 54 anni e da circa 20 mesi uso il Cerovital H3 (25 Dragées); e mi sento un vero giovamento.

Poiché non sono seguita dal mio medico che non condivide con me l'azione benefica di questo farmaco, vorrei sapere, dalla cortesia della Prof. Aslan, se debbo continuare indefinitamente e senza alcuna interruzione tale somministrazione.

Io finora ho fatto la cura nei primi 12/13 giorni del mese - interrompendola per 18 giorni, come dalle istruzioni allegate al flacone.

Grata di una risposta, ringrazio sentitamente, e in attesa invio distinti saluti

Adriana Ragazzi

Adriana Ragazzi
Via della Garbatella, 46
00154 Roma (Italia)

ITALIE AMB.

20 juin 1973

Arnoldo RAGAZZI, d'Italie, âgé de 38 ans,
en juin 1973

- Discopathie lombaire avec
  sciatalgie droite.

GEROVITAL H3

14

GEROVITAL H3

14

- Vitamine B1.
- Autres recommandations :
  Gymnastique médicale tous les jours.
  Promenades à pied, en plein air, tous les jours.
  Ne pas soulever de grands poids.

§

ITALIE AMB.

20 juin 1973

M. Arnoldo RAGAZZI

42 %	40 mg. %
14,2 gr %	73 mg. %
6300/mmc.	221 mg. %
61	faiblem. pos.
5	négatif
30	3 u.M.L.
4 %	36 u.a.
	85 mg. %

5 mm
11 mm

acide
1027
} abs.

rares épith.
" leuco.
" urate

Rythme sinusal régulier, 85/min.
Axe électrique horizontalisé.
Discrets troubles de conduitew intraventriculaire dr.

Hiles avec modifications fibreuses bilatérales.
Coeur d'aspect globuleux.
Aorte - aspect normal.

§

13 iulie 84

RA/1700

Vrea să vină

Doamna Enrichetta Ragni
Via Goethe, 86
18038 San Remo (Imperia)
I t a l i a

Stimată Doamnă,

Vă informez că nu am primit scrisoarea Dumneavoastră din luna aprilie.

Anexat vă remitem prospectul în legătură cu tratamentul geriatric, precum şi lista de preţuri.

Puteţi veni direct la noi, fără a vă adresa vreunei agenţii de voiaj. Trebuie însă să ne anunţaţi din timp data exactă a sosirii Dumneavoastră, pentru a vă rezerva o cameră. Eventual ne puteţi comunica telefonic la tel. 17.76.86.

Plata o puteţi face înainte sau pe timpul curei

Viza pe paşaport o puteţi obţine fie în Italia, fie la punctul de frontieră (în cazul în care veniţi cu avionul, la aeroportul Otopeni).

Noi vă vom asigura transportul de la aeroport la clinică.

In speranţa că informaţiile noastre v-au fost de folos, primiţi, stimată Doamnă, distinsele mele salutări.

Acad.Prof.Dr. Anna Aslan

Director General al Institutului
Naţional de Gerontologie şi Geriatri
Bucureşti

Informatii

San Remo, 29 Mai 1984

Raccomandata Via aerea

Spectabilă
CLINICĂ " ANA ASLAN "
Direcţie Administractivă
OTOPENI (BUCUREŞTI)
R O M Â N I A

În luna lui Aprilie, din acest an, V'am scris o scrisoare în limba italiană rugându-Vă de a î-mi trimite câteva informaţii despre Clinica D.Voastră.

Ne primiind răspuns până azi î-mi permit a mă adresa din nouă pentru a cunoaşte modalităţiile pentru a putea repeta o vilegiatură curativă în Clinica D.Voastră din Otopeni.

Eu am fost deja în Clinica dela Otopeni anul trecut în perioada dela 25/9/83 la 9/10/83 si dorind a repeta cura anul aceesta aşi dori să cunosc, direct dela D.Voastră următoarele informaţi:

lista preturi

Periodul care cuprinde " alta si bassa " stagiune.

Tarifele relative

tel.

Modalităţiile şi documentele ce trebuiesc să fac pentru a putea
1. veni direct la D.Voastră fără a mă adresa la o agenţie de voiaj, cum de fapt am făcut anul trecut. Să se anunțe pct. rezerv.
înainte pe numele cine?
2 Aş dori sa-mi iau avionul si să plătesc, după cum doriţi la graniţă
sau la Bucureşti, perioada de cură pe care o voi face si pe care
3. bine înţeles doresc să o prenotez direct de aicea.

Vă rog frumos să-mi precisaţi valoarea tarifelor în dolari sau în Lire italiane şi dacă visa pe paşaport trebuie s'o am direct
4 din Italia adresîndu-mă la consulatul din Roma. la pct. de granita aerop. Otop.

Puteţi să-mi scriţi şi in limba italiană şi în limba româna.

Vă anticipez mulţumirile pentru răspunsul ce cu mare nerăbdare aştept şi Vă trasmit distincte salutări.

Ragni Enrichetta
Ragni Enrichetta

P.S. Ne primind răspuns la scrisoarea pe care V'am trasmiso în limba italiană m'am adresat la un înterpret a limbi române.

Adresa mea: RAGNI ENRICHETTA - Via Goethe nº 86
18038 - SAN REMO (IMPERIA)
I T A L I A

Ital

Mutilat.

xxx RAGO Giuseppe, 45 ans Italie

xx en janvier 1973.

xx

- Ulcère duodénal.
- Gonarthroses.

21

21

alcaline et antispastique.

M. RAGO Giuseppe
Italie

51%	26 mg%
14,4 g%	4,6"
8000/mmc	255"
63	nég.
3	"
29	3 u.M.L.
5%	48 u.e.
	85 mg%

5 mm
10 mm

acide

traces fines
abs.
rares épith. rares leuco.
très rares érythro.

Rythme sinusal, régulier, 64/min. Axe électrique normal.

Electroencéphalogramme

Concl. Trace avec structure lente; pas d'éléments lésionnaux.

Ital

ambulat

Monsieur
le Prof. Raimondo Vincenzo
Italie

.le Prof. Raimondo Vincenzo, 58 ans 'Italie
28 avril 1972. 15

- Hypertension artérielle I-IIème degré.
- Obésité I-IIème degré.
- Spondylose accentuée.

14

14

hypertension artérielle. au besoin, un traitement contre la

poids lente et progressive. hypocalorique, en vue d'une perte de

de la tension artérielle.

P.S. Effectuer le traitement alternant injections-dragées après avoir effectué deux séries d'injections de suite, avec arrêt de 14 jours entre les series.

Monsieur le
Prof Raimondo Vincenzo
Italie

13,9 g%	52 mg%
47%	5,9"
8.300/mmc	250"
71	nég.
2	"
22	3 u.M.L.
5%	32 u.a.
	104 mg%
31 mm	
55 mm	

Epreuves respiratoires

C.V.St. = 4189 cc
C.V.A. = 2484 cc) 59%
V.E.M.S. = 1857 cc
I.P.B. = 75,4%
Concl. Dysfonction ventilatoire moyen
Troubles du type restrictif.

acide
abs.
"
: fréq.épith., rares leuco.

xxxxxxxxxxxxxxxxxxxx Examen oscillométrique

	droite	gauche
Jambe, tiers inf.	4,75 à 10-12	4,50 à 10-12
" " sup.	6,50 à 10-12	6,25 à 10-12

Radioscopie pulmonaire:
- Pachypleurite latéro-basale droite.
- Hémidiaphragme droit avec des mouvements para-dorsaux.
- Dessin broncho-vasculaire très accentué.
- Coeur horizontalisé.
- Aorte opacifiée I-er degré.

Radiographies:
- Spondylarthrose accentuée cervicale, avec blocage vertébral entre C5-C6.
- Syndesmophytes entre C6-C7.
- Ostéo-arthrose accentuée des petites articulations post.
- Ostéoarthrose modérée des pieds, métatarso-phalangienne.
- Ostéoarthrose accentuée interphalangienne.

Ytal

. RAINONI Fausto, 74 ans, 'Italie
18 oct.

21 oct., 1972.

Athérosclérose généralisée moderée.
Spondylose cervico-dorso-lombaire.

Gerovital H3.

Gerovital H3

lo

Gerovital H3

lo

Cedilanide 1/jour, 5 jours/semaine;
arrêt 2 jours. Aminophylin 3/jour, lo jours/mois.

42%
12,8 g%
9.100/mmc
73
2
21
4%

60 mg%
5,9 mg%
185 mg%
légèrem.pos.
" "
4 u.M.L.
36 u.a.
97 mg%

27 mm
52 mm

acide
quant.insuf.
abs.
abs.
rares épith., rares leuco.

Rythme sinusal, régulier, 60/min. Axe électrique horisontalisé.

le 5 juin 7o

Monsieur
Giacomo Raitano
Italie

RAPPORT MEDICAL

Diagnostic: - Broncho-emphysème pulmonaire chronique.
- Insuffisance respiratoire chronique.
- Obésité.

- Gérovital H3 ampoules: une série de 12 injections intramusculaires en 4 semaines (trois piqûres de 5 cc par semaine).

- Arrêt 10 jours, répéter une nouvelle série de 12 injections et continuer dans le même rythme durant 3 séries d'injections.

Après le troisième arrêt:

- Gérovital H3 dragées: une série de 24 dragées en 12 jours, deux par jour, après les repas principaux.

- Arrêt 10 jours, après lequel recommencer une nouvelle série de 12 injections et continuer en alternant une série d'injections avec une série de dragées, en respactant les arrêts de 10 jours entre les séries.

Médication associée:-Aminophyline o,loo/24 h., durant 10 jours par mois.
- Adénophosphasine(~~xxxxx~~), durant 10 jours par mois, une injection par jour.
- Vitamine B_1 (loo mg) durant lo jours par mois.

Prof.Dr. Anna Aslan

---

le 2 juin 7o

Monsieur
Giacomo Raitano
Italie

EXAMENS DE LABORATOIRE

Hémogramme

Urée	3o mg%
Glycémie	92 mg%
Cholesterol	23o mg%
R.Gross	nég.
R.S.Cadmium	"
R.Thymol	3 u.M.L.
Acide urique	4,9 mg%
Burstein	45 u.a.

V.S.H.
1h - 17 mm
2h - 3o mm

Urines (Sommaire)

Réaction	acide
Densité	quant.insuf.
Albumine	traces légères
Glucose	absente
Sédiment	rares épith.plat fréq. leuco.; très rares hémat fréq.urates amorphes.

Ventrilation Pulmonaire

C.V.St. = 4147 cc) 76,2%
C.V.A. = 3217 cc
V.E.M.S.= 2159 cc
I.P.B. = 66,9%

Examens radiologiques

Discrète hypertransparence osseuse.
Spondylose lombaire avec discarthrose 25-S1.
Scoliose lombaire droite.
Retraction du hémithorace droit, avec fibro-calcifications post-T.B.C.
Pachipléurite à la base droite.
Coeur normal.

Electrocardiogramme

Rythme sinusal régulier, 68/min.
Axe électrique déviée à gauche, -3o°.

Mme Ralfo Clementina 9 septembre le 6
Italie

RAPPORT MÉDICAL

Diagnostic: Nevrose anxieux Réactive.
Hypertension artérielle, oscillante.
Dyscinésie biliaire.

Gerovital H3 ampoules: une série de 12 injections en 4 semaines à raison de 3 par semaine (une piqûre i.m. de 5 cc chaque lundi, mercredi et vendredi).

Arrêt deux semaines après lequel:

Gerovital H3 dragées: une série de 24 en 12 jours (deux par jour, une dragée après les repas principaux).

Arrêt deux semaines après lequel une nouvelle série d'injections comme ci-dessus et continuer en alternant séries de dragées et séries d'injections avec les arrêts respectifs entre chaque série.

Médication associée: hygraton-rezerpin, deux dragées par jour, sous contrôle médical. Après chaque repas, deux dragées Decholin.

Régime alimentaire: éviter les graisses animales, les sauces, la crème, la crème fouettée, le hachis, les organes, les conserves, les fritures, le café, l'alcool, les condiments, le sel.

Prof.Dr. Anna Aslan

Mme Ralfo Clementina

42%	24 mg%
13,5 g.(85%)	4,5 mg%
	256 mg%
5.200/mmc	101 mg%
65	
4	nég.
27	nég.
4%	4 u.M.L.

11 mm
28 mm

acide
quant.insuff.
traces prononcées.
abs.
rares épith.plats, fréq.leuco.,
rares hématies.

Rythme sinusal, régulier (74/min.). Axe électrique deviée à gauche (-30°).
Le tracé avec éléments du type névrotique.

auhlet (Lucia).

• RAMACIOTTI Giuseppe, 71 ans, d'Italie
en mai 1973.

- Artériosclérose généralisée.
- Spondylose cervico-lombaire.
- Arthrose scapulo-humérale droite.
- Varices aux jambes avec des troubles trophiques.

Gérovital H3

14

Gérovital H3

14

Porter des bas élastiques.

M. RAMACIOTTI Giuseppe
Italie

42%	42 mg%
13,3 g%	5,9"
5000/mmc	285"
63	nég.
28	"
4%	3 u.M.L.
	49 u.a.
	12o mg%

lo mm
2o mm

acide
1o23
abs.
prés.
rares épith.
" leuco.
relat.fréq.acide urique

Rythme sinusal, régulier, bradycardique, 55/min. Axe électrique sémi-horizontalisé.

Lett. 6.XII.69.
Ex.

4 dicem. 69

Signor
Armando Ramasco
Via Petrarca 129/H
NAPOLI, Italia

Gentile Signore,

Siamo contenti di apprendere dalla Sua lettera del 2o novembre 1969 che ha finito il primo anno di cura, con buon risultato.

Un trattamento di mantenimento deve essere effettuato ogni anno, secondo lo stato di salute. Di solito, dopo una pausa più grande di 3-4 medi, si deve effettuare 3 cicli di punture e 3 cicli di pillole, con le solite pause di 10 giorni fra i cicli.

Le porgo distinti saluti,

Prof. Dott. Anna Aslan
Direttrice dell'Istituto di Geriatria
Bucarest

Ret
cum se continue
dupe un an de Ret

21'48

Napoli, 20 Novembre 1969.

Spett.
ISTITUTO DI GERATRIA "BUCAREST"
Casella Postale 2009
B U C A R E S T Romania

All'inizio del corrente anno scrissi a codesto Spett. Istituto per ottenere, se ne ero in condizioni, la cura del Gerovital.

In tale occasione precisai i lati deboli del mio organismo, e cioé:

- anni 63
- tendenza ad aumento della pressione arteriosa
- artrosi alle ultime vertebre, talvolta dolenti. Ora sto meglio.

Oltre a lavorare vado a caccia e pesca e cammino molto.

Codesto Istituto gentilmente mi rispose, come da allegata copia fotostatica.

Sono ora al termine dell'ultimo ciclo della cura e pertanto Vi prego di volermi comunicare se devo continuare il "Gerovital" come cura di mantenimento, in quale misura e per quanto tempo.

Grato se vorrete rispondermi, ringrazio e porgo distinti ossequi.

Armando Ramasco
Via Petrarca 129/H
NAPOLI - Italia

Armando Ramasco

Monsieur
Rambelli Bruno
Italie

le 9 Nov. 7

INDICATIONS DE TRAITEMENT

- Gérovital H3 ampoules: une série de 12 injections intramusculaires, une piqûre de 5 cc chaque lundi, mercredi, vendredi.
- Arrêt 14 jours.
- Gérovital H3 ampoules: une série de 12 injections en quatre semaines.
- Arrêt 14 jours.
- Gérovital H3 dragées: une série de 24 dragées en 12 jours, à raison de deux par jour, une dragée à 2-3 heures après les repas.
- Arrêt 14 jours, après lequel recommencer une nouvelle série de 12 injections et continuer en alternant séries d'injections avec séries de dragées, en observant les arrêts de 14 jours, après chaque serie respective.

Traitement d'association: des ferments pancréatiques.

D10-9771

prof. bruno rambelli ~~palazzo otello 5 ascona svizzera~~ - Via Curioni, 2 - ORBETELLO (Italia)

architettura d'interni policromia architettonica arredamento

Orbetello, li 25 settembre 1967

Alla Prof.ssa ANA ASLAN

Istituto di Geriatria
9, str. Minâstirea Câldârusani
BUCAREST

Chiarissima Prof.ssa,

sono un architetto-artista italiano. Da molti anni tutta una serie di malattie debilitanti mi ha assalito impedendomi di portare avanti normalmente il mio lavoro.

In questi ultimi tempi il mio organismo ha cominciato a reagire sempre più lentamente e in quest'ultimo anno una grande stanchezza fisica e morale si è installata in me in continuità attenuando fortemente le già deficienti energie fisiche , quella freschezza mentale, quella fede nelle proprie possibilità fisiche e nel proprio avvenire che sono indispensabili per poter portare avanti un qualsiasi lavoro e ricerca impegnativa.

Sono stato nello scorso luglio in osservazione durante un mese presso l'Istituto di Clinica Medica dell'Università di Siena, dove mi sono stati effettuati molti esami ed analisi; questi hanno confermato l'esistenza di malattie e stati organici già esistenti e noti (malattia ptosica, epatite, intensa astenia psico-fisica, ecc. e rilevato qualche nuova malattia (pancreatite cronica).

Ora mi sto curanto secondo la terapia prescrittami a Siena; ma pur sentendo qualche leggero beneficio, lo stato generale del mio organismo rimane inalterato, la grande astenia muscolare, quella grande stanchezza psico-fisica e grandissima deficienza della capacità di recupero, sembra non abbandonarmi più.

Ho letto circa i grandi risultati dati in questi e tanti altri casi dalla sua cura e potendo solamente ora, per curarmi, restare in convalescenza fino alla fine di ottobre, ho preso la decisione di fare un viaggio in Romania per incominciare il trattamento col Gerovital H3.

Mi sarebbe estremamente gradito essere visitato personalmente da Lei e per tale motivo Le invio una copia della cartella clinica eseguita presso l'Istituto di Clinica Medica dell'Università di Siena con tutti i risultati delle analisi; Il mio arrivo a Bucarest avverrà verso i primi giorni di ottobre.

In tale attesa La prego di gradire i sentimenti della mia più profonda stima.

(Arch. Bruno Rambelli)

Bruno Rambelli

COPIA DELLA CARTELLA CLINICA DEL SIG. RAMBELLI BRUNO, ESEGUITA PRESSO LA CLINICA MEDICA DELL'UNIVERSITA' DI SIENA.
(Esami ed analisi eseguiti dal 10 Giugno al 10 Luglio 1967)

RAMBELLI BRUNO - Anni:46 - Professione:Architetto - Domicilio: Orbetello (Toscana,Italia) -

^^^^^^^^^^^^^^^^^^^^^^^^

Anamnesi patologica remota

- Normali malattie dell'infanzia;
- Niente da segnalare fino all'età di 20 anni;
- A 20 anni, nel 1941, contratta t.b.c. polmonare bilaterale curata con pneumatorace terapeutico, P.A.S. e idrazide dell'acido isonicotinico fino al 1953;
- Affetto dal 1944 al 1949 da emorroidi delle quali effettuata l'asportazione chirurgica nel 1949;
- Contratta nel 1951 l'epatite virale che lasciò come reliquati i seguenti disturbi: agitazione, insonnia, stato depressivo, difficoltà della digestione, deperimento psico-fisico, astenia intensa, anoressia, dolensia all'ipocondrio destro.

Anamnesi patologica prossima

- Attualmente il paziente accusa dispepsia intensa epatobiliare e gastrica, stato ansioso, astenia, dimagramento, stipsi, palpitazioni da meteorismo post-prandiale, riduzioni della capacità di applicazione e della memoria, insonnia.

^^^^^^^^^^^^^^^^^^^^

ESAMI E ANALISI EFFETTUATI

Rx torace - Colecistografia - Rx digerente - ECG - Sierocolloidali - BSF - Elettroforesi - Colesterolemia - Esame feci - Transaminasi - Fosfatasi complete - visita neurologica - Prove alla pancreozimina - Amilasi - Visita Otolaringoiatrica. - Velocità di sedimentazione - Esame delle urine - Esame sangue- Bilirubinemia - Glicemia- Reazione Wassermann - Sondaggio gastrico - Biopsia epatica - Curva amilasemica dopo carico con glucosio;

RISULTATI :

- PESO : Kg.60 (Altezza m.I,78)
- PRESSIONE SANGUIGNA = < 110 / 65
- ESAME DELLE URINE :
  Aspetto: limpido; colore: paglierino; odore:sui generis; reazione:acida; peso specifico:1022; albumina:assente; mucina +-- ; mucopus - - - -; acetone:assente; urobilina:tracce fisiologiche; pigmenti biliari:assenti; glucosio:assente; emoglobina:assente;
  Esame microscopico del sedimento: epiteli n. 0-1-0-1, eritrociti n. 0-0-0-0-0; leucociti n. 1-0-0-0-0; cilindri n. 0-0-0-0-0.
  Osservazioni: urati amorfi.

- ESAME SANGUE/: 76% (gr. 12%); Vo 0,9
Globuli rossi 4.260.000 mm.3; globuli bianchi 5200 mm.3;
piastrine = /; reticolociti / ; formula leucocitaria = neutrofili 58%; eosinofili / ; basofili / ;; linfociti 38%; monociti 4%;
Osservazioni: non forme immature; Ematocrito = 41%

- VELOCITÀ DI SEDIMENTAZIONE :
1ora = 2 ; 2 ora = 10 ; 1 K = 3,5

- PROVE SIEROCOLLOIDALI :
Reazione di Mac Lagan 1,2 ; Reazione di Hanger : negativa ;
Reazione di Tahata Ara 70 mg.%

- BILIRUBINEMIA :
Reazione diretta { pronta / ritardata } negativa ; Bilirubinemia totale: 0, 4 %

- GLICEMIA : g.0,90%
- AZOTEMIA : g.0,34%
- PROTIDEMIA : g. / %

- AMILASEMIA : 350 U.
- FOSFATASI : Alcalina = 1,4 / Acida = 4,4 / Prostatica = 0,6 } U.R.A

- REAZIONE WASSERMANN : { Antig. lip. o trep. / Antig. cardiolip. } Negativa
R.Meiniche(M.Kl.R II) / R.Kahn o Citochol / R.Microflocculazione } Negativa

- E C G :
Ritmo sinusale di frequenza 60 m' ; conduzione avviene nei limiti asse elettrico verticale ; Atrio ventricolo gramma normale; alterazioni di tipo vagotonico.

- COLECISTOGRAFIA PER O.S :
Quadro di normalità morfologica e funzionale della colecisti, che ha sede bassa per condizioni di visceroptosi. Non vi sono segni di litiasi.

-BIOPSIA EPATICA :
La struttura laminare e lobulare è conservata. In sede intralobulare sono visibili numerosi piccoli accumuli di elementi parvirotondocellulari ed istiocitari. Gli epatociti mostrano rigonfiamento idropico diffuso. Gli spazi portali sono nei limiti dedella norma
D.I. - Epatite reattiva aspecifica

- AMILASEMIA = 350 U.

- TESTI PANCREATICI B S F :
Clearance della BSF = 6,2 cc/ m'/ Kg.

- CURVA AMILASEMICA DOPO CARICO CON GLUCOSIO (gr.50) :

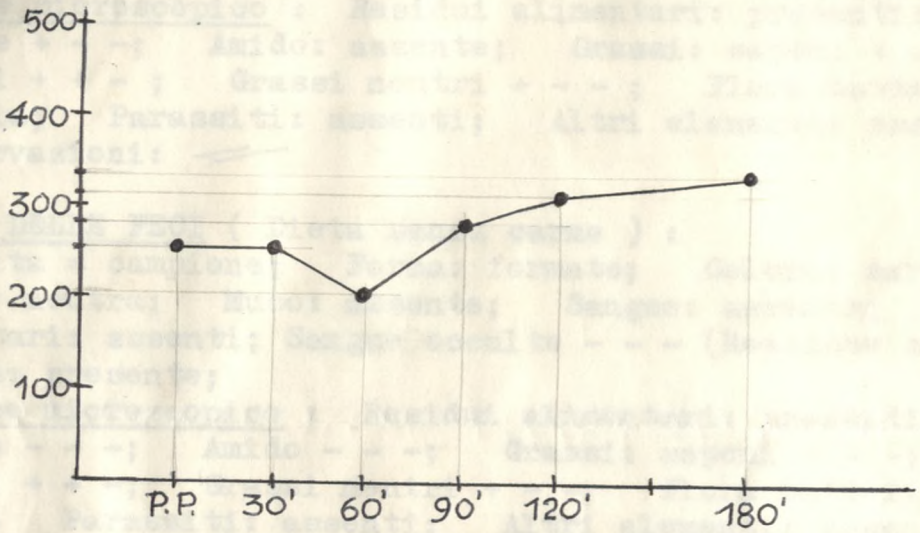

- SONDAGGIO GASTRICO :

Volume totale secrezione cc.67	Concentrazione Cloridr. massima mEq. 80
Acidità differenziale 20-20-20	Apporto clor. totale: mEq. 2,6 = mg.9,49 HCL
Volume secrezione acida cc.	Volume secrezione alcalina cc.

	A digiuno	Dopo istamina con prelievi ogni 20 minuti			
Quantità cc.	10	30	10	2	15
Colore	ambra	verde	verde	ambra	ambra
HCL.libero	assente	60	80	40	assente
Acidità totale	20	80	100	60	20
Sangue					
Bile	assente	+	+	assente	assente

Conclusioni : Iposecrezione. Normocloridria di concentrazione e ipocloridria di apporto. Presenza di bile nel 2° e 3° campione.

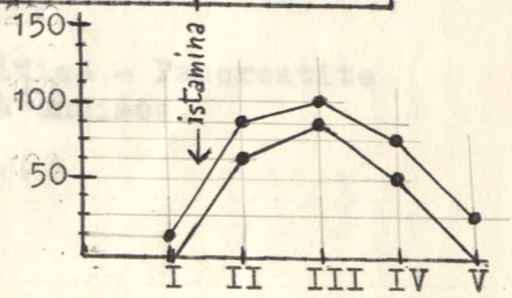

- ESAME RX APPARATO DIGERENTE :
Non si apprezzano alterazioni organiche delle pareti dell'esofago, stomaco e duodeno. Gastrectasia da ipotonia .

- ESAME DELLE FECI (DIeta con carne) :
Quantità = campione; Forma : semisolida; Colore: verdastro; Reazione: neutra; Muco: assente; Residui alimentari:assenti; Sangue occulto + + - (Reazione con Mayer); Bilina: presente.
Esame microscopico : Residui alimentari: presenti; Fibre carnee + - -; Amido: assente; Grassi: saponi + - - ; Acidi grassi + + - ; Grassi neutri + - - ; Flora batterica sapofitaria; Parassiti: assenti; Altri elementi: assenti;
Osservazioni: —

- ESAME DELLE FECI (Dieta senza carne) :
Quantita = campione; Forma: formate; Colore: marrone; Reazione: neutra; Muco: assente; Sangue: assente; Residui alimentari: assenti; Sangue occulto - - - (Reazione con Mayer); Bilina: presente;
Esame microscopico : Residui alimentari: presenti; Fibre carnee - - -; Amido - - -; Grassi: saponi + - -; Acidi grassi + + -; Grassi neutri + - -; Flora batterica sapofitaria; Parassiti: assenti; Altri elementi: assenti.

- RX DELL'APPARATO RESPIRATORIO :
Elementi nodulari di aspetto nettamente sclerotico sono apprezzabili nell'ambito dei due lobi superiori, soprattutto nelle regioni sottoclaveari, espressione di localizzazioni tubercolari pregresse. A sinistra vi sono anche estese calcificazioni pleuriche parietali. Non sono apprezzabili alterazioni in atto.
Cuore e mediastino di morfologia normale.
(Esiti di pachipleurite sinistra e di localizzazioni tubercolari nei due lobi superiori.)

- VISITA OTORINOLARINGOIATRICA :
La disfonia saltuaria è riferibile a turbe motorie del laringe.
Esiste una modesta paresi dei tensori.
Si consigliano polivitaminici e Fosfostrichnal con B_1 gocce.

- ESAME NEURO-PSICHIATRICO :

Esame neurologico negativo. Quadro neurastenico. Personalità ansiosa.

DIAGNOSI GENERALE

Malattia ptosica - Epatite reattiva aspecifica - Pancreatite cronica - Quadro neurastenico; personalità ansiosa.

^^^^^^^^^^^^^^^^^^

Signor
Rambelli Bruno

EXAMENS DE LABORATOIRE

Urines

Réaction acide
Densité 1o25
Albumine traces fines
Sédiment: rares épith.;
rares leuco.; rares Erythro.;
fréq.oxalate de calcium.

Electroencéphalogramme

Conclusions:
Tracé sans anomalies lésionnelles.

RAMELLA ANTONIO, Italia

Artériosclérose

GEROVITAL H3

2o

GEROVITAL H3

2o

Monsieur
Rampaldi Anastasio
Rome, Italie

le 23 juin 9

INDICATIONS DE TRAITEMENT

Diagnostic: - Athérosclérose.
- Spondylose.
- Polyarthroses - tibio-tarsienne et tarso-méta-tarsienne.
- Troubles de vue; catarcte? (oeil droit)

- Gérovital H3 ampoules: une série de 12 injections i.m. en 4 semaines (une piqûre de 5 cc, trois fois par semaine).

- Arrêt 14 jours.

- Gérovital H3 dragées: une serie de 24 dragées en 12 jours successifs, deux par jour, après les repas.

- Arrêt 14 jours, après lequel recommencer une nouvelle série de 12 injections et continuer comme ci-dessus alternant séries d'injections avec séries de dragées, en respectant les arrêts entre les séries.

Prof. Dr. Anna Aslan
Directeur de l'Institut de Gériatrie
Bucarest

Monsieur
Rampaldi Anastasio
Rome, Italie

EXAMENS DE LABORATOIRE

Sang

Glycémie	106 mg%
Urée	50 "
Acide urique	7,3 "
Cholestérol	230 "

Electrocardiogramme

Rythme sinusal, régulier (74/min.)
Axe électrique verticalisé (+90°).

Examens radiologiques

- Hiles très accentués.
- Dessein broncho-~~pulmonaire~~ vasculaire accentué bilatéralement, avec fibrose discrète.
- Emphysème pulmonaire modéré.
- Cortico-pleurite fibreuse apicale bilatérale.
- Coeur dans les limites normales.
- Aorte légèrement déroulée.

- Modifications minimes d'arthrose tibio-tarsienne gauche.
- Discrète ostéoporose des os méta-tarsiens et tarsiens.
- Productions minimes margianux au niveau des articulations méta-tarsiennes et phalangiennes et du halux.
- Arthrose du genoux droit.

Ital

le 19 juillet 1

xxx FRANCESCO PAVLO RANDAZZO l'Italie

3 juillet

19 juillet, 1971.

Athéromatose.
Athérosclérose generalisée.
Artériopathie diabetique.
Diabète.

3 xxx chaque série s/

lo

lo

continuer le traitement à Bidiabe.

M. FRANCESCO PAVLO RANDAZZO

13,8 gr.(86%)
43%
4.4oo/mmc
64
3
28
5%

32 mg%
7,1 mg%

195 mg%

15 mm
25 mm

légèrm.pos.
" "
1o U.M.L.

35 u.a.
133 mg%

acide
quant.insuf.
trances fines
abs.
rares épith.plats,
rares leuco.,
fréq.érythro.,
fréq.oxalate de Ca.

1,5o à 1o-11 2 à 12-13
2,5o à 13-14 3,5o à 12

Rythme sinusal, régulier (8o/min). Axe électrique +6o°. Sequelles d'infarct antero-posterior(en H). Aspect lesional subendocardique antero-lateral.

Transparence pulmonaire légèrm.accentuée. Hiles légèrm.accentués, légèrm. fibrosés. Nodule calcifié subclarivulaire droit.
Coeur légèrm.agrandi, légèrm.horisontalisé. Aorte légèrm.allongée, légèrm. deroulée, opacifiée I-ème degré.

Pial

x VITA CUTIETTA RANDAZZO l'Italie

e 3juillet

19 juillet, 1971.

Syndrome hyperalgique post-arahnoidite irritatif.

a e

3 chaque série
~~xxxx~~ s/

14

14

antialgiques ~~ifxxxxx~~ si necessaire.

-

Mme VITA CUTIETTA RANDAZZO

14,3 gr. (89 %).	
48%	44 mg%
6.000/mmc	5,2 mg%
66	
3	
27	
4%	
	238 mg%
6 mm	
12 mm	nég.
	nég.
	2 u.M.L.
	32 u.a.
	9o mg%
acide	
quant.insuf.	
abs.	
abs.	
rares épith.plats,	
rares leuco.	

Transparence pulmonaire légèrm.accentuée. Hiles Légèrm.accentués. Coeur légèrm.agrandi. Aorte légèrm.allongée, légèrm.deroulée, opacifiée I-ème degré. Transparence osseuse très accentuée. Légère spondylose cervicale, pred.C5-C6. Scoliose cervico-dorsale dextro-convexe. Tassement et cuneiformisation de vertébre dorsale D6; légère kyphose dorsale secondaire. Discréte spondylose dorsale. Légère scoliose dorso-lombaire sinistro-convexe. Légère arthrose sacro-iliaque gauche. Calcification incipiente de l'aorte abdominale. Hanches d'involution physiologique.

onsieur RANDISI Francesco, agé de 49 ans, d'Italie
2o août

Ulcère duodenal chronique.
Hypertension artérielle oscillante.
Athérosclérose incipiente, prédom.periphérique.
Rinite allergique chronique.

Gerovital.

Gerovital H3

21
Gerovital H3

21

hypotensifs.

Régime alimentaire. Réduire: graisses animales, sucreries concentrées, sel, pâtes alimentaires, boissons alcoolisées.

On recommande: contrôle périodique de la tension artérielle.

M. RANDISI Francesco

45%
14,6 g%
6.800/mmc

26 mg%
3,4 mg%
271 mg%
nég.
nég.
2 u.M.L.
38 u.a.
70 mg%

15 mm
31 mm

acide
1025
fines traces
fines traces
rel.fréq.épith., rares leuco.

Rythme sinusal, régulier, 65/min. Déviation axiale gauche légère. Hypertrophie ventriculaire gauche. Troubles légers de conduction intraventriculaire.

Cardio-pulmonaire: Dessin hilo-basal accentué pulmonaire bilat. Coeur horisontalisé et légèrement agrandi. Aorte deroulée.

Yfal

HOTEL NORD

me RANGOGNINI Cabrini Edda, 41 ans, 'Italie
13 sept.

sept., 1972.

Névrose avec des troubles végétatifs
de pre-ménopause.
Spondylose.
Ptose renale.
Dyscinésie biliaire.

Gerovital H3.

Gerovital H3

14
Gerovital H3

14

réduire les graisses animales.

42%
11,5 g%
7.200/mmc
65
3
29
3%

34 mg%
2,7 mg%
218 mg%

30 u.a.
115 mg%

18 mm
39 mm

acide
lolo
abs.
abs.
très rares épith.,
rares leuco.,
très rares mucosités

Rythme sinusal, régulier, 78/min.
Axe électrique normal.

Dessin hilo-basal accentué bilat.
Coeur et aorte: aspect normal.

Italie

ampulat.

. RAPELLO Giovanni, 65 ans, d'Italie,
en juillet-août 1973.

- Artériosclérose modérée.
- Psoriasis.
- Spondylose cervico-dorsale avec discarthrose et scoliose.
- Bronchite tabagique.
- Ostéo-arthrose modérée des genoux.

Aslavital

14

Aslavital

14

Régime alimentaire: réduire la consommation des graisses animales, sucreries, pain, pâtes.

Diminuer le nombre de cigarettes à 6-8 par jour.

M. RAPELLO Giovanni
Italia

13,5 g%	5o mg%
5000/mmc	3,2"
63	221"
6	nég.
26	"
5%	2 u.M.L.
	37 u.a.
	9o mg%

12 mm
25 mm

acide
1o25
néant
"
fréq.épith.
rares leuco.

Rythme sinusal, régulier, 48/min. Axe électrique dévié à gauche.

Dessin broncho-vasculaire accentué hilo-diaphragmatique bilat.
Coeur horizontalisé et modérément agrandi.
Aorte déroulée et opacifiée I-er degré.

Genoux:
Ostéo-arthrose modérée bilat.

Ytal

HOTEL NORD

me SALVATORE Rapisarda, 69 ans, 'Italie
e
septembre, 1972.

Spondylose.
Polyarthrose.
Névralgie sciatique gauche.
Hypertension arterielle.

Gerovital H3.

Gerovital H3

14
Gerovital H3

14

réduire les graisses animales.

15 g%	24 mg%
51%	5 mg%
6.000/mmc	222 mg%
64	nég.
3	nég.
29	3 u.M.L.
4%	45 u.a.
	1o4 mg%

4 mm
8 mm

acide
1o2o
abs.
abs.
rares urates, rares acides uriques, rares leuco.

Rythme sinusal, régulier, 67/min.
Axe électrique devié à gauche.

Fibrose diffuse pulmonaire.
Coeur horisontalisé.
Aorte deroulée et opacifiée II-ème degré.

Monsieur le 16 mai 9

Rapolla Testa Armando

Napoli, Italia

INDICATIONS DE TRAITEMENT

Diagnostic: - Artériosclérose incipiente.

- Gérovital H3 ampoules: une série de 12 injections intramusculaires en 4 semaines (une piqûre de 5 cc tous les lundis, mercredis, vendredis)
- Arrêt 14 jours.
- Gérovital H3 dragées: une série de 24 dragées en 12 jours successifs, à raison de deux par jour, après les repas.
- Arrêt 14 jours, après lequel recommencer une nouvelle série de 12 injections et continuer comme ci-dessus en alternant séries d'injection avec séries de dragées, en respectant les arrêts de 14 jours entre les séries.

Médication associée: Vitamine B_6.

Régime alimentaire mixte: éviter les graisses, surtout celles d'origine animale, sucreries, farineux, condiments, etc.
Sont indiquées: légumes, viande maigre, fruits, salades.

Prof. Dr. Anna Aslan
Directeur de l'Institut de Gériatrie
Bucarest

Monsieur le 16 mai 9

Rapolla Testa Armando

Napoli, Italia

EXAMENS DE LABORATOIRE

Hémogramme

Hématocrite	43%
Hémogl.	13,3 g. (83%)
Leuco.	6.000/mmc
Polyneutr.	60
Eosino.	3
Lympho.	33
Mono.	4%

V.S.H.

1h - 5 mm
2h - 10 mm

Sang

Cholestérol	224 mg%
Glycémie	93 "

Urines (Sommaire)

Réaction	acide
Densité	1020
Albumine	nég.
Glucose	"

Sédiment: rares épith.plats.
très rares leuco.

Examen oscillométrique

	droite	gauche
Jambe, tiers inf.	5,25 à 8-10	5,50 à 8-10
" " sup.	7,50 à 8-10	8,25 à 8-10

Concl. Indices oscillométriques légèrement élevés au tiers inf. des deux jambes.

Electrocardiogramme

Rythme sinusal, régulier (75/min.)
Axe électrique normal (+60°).

---

le 2o juin 9

Monsieur
Raspini Mario
Italie

RAPPORT MEDICAL

Diagnostic: - Spondylose cervico-dorso-lombaire (avec ostéoporose et radiculalgie lombaire droite).
- Adipose. Adénome de prostate.
- Déviation desseptum nasal.
- Myopie et astigmatisme.

- Gérovital H3 ampoules: une série de 12 injections i.m. en 4 semaines (trois piqûre de 5 cc par semaine).
- Arrêt 10 jours; après lequel répéter.
- Après le deuxième arrêt:
- Gérovital H3 dragées: une série de 24 dragées en 12 jours, deux par jour après les repas.
- Arrêt 10-15 jours, après lequel recommencer une nouvelle série de 12 injections et continuer alternant une série d'injections avec une série de dragées, en respectant les arrêts entre les séries. Le traitement durera une année.

Régime alimentaire hypocalorique, en vue d'une perte lente ~~et~~ progressive de 6 Kg. de poids corporel. Réduire les graisses animales, (saindoux, crème, crème fouettée), douceurs, farineux,

Les exercises physiques journaliers sont indiqués.

Prof. Dr. Anna Aslan
Directeur de l'Institut de Gériatrie
Bucarest

Monsieur
Rapini Mario
Italie

le 2o juin 9

EXAMENS DE LABORATOIRE

Hémogramme

Hématocrite	47%
Hémogl.	14,3 g (89%)
Leuco.	6.6oo/mmc
Polyneutr.	7o
Eosino.	2
Lympho.	25
Mono.	3%

V.S.H.

1h - 5 mmc
2h - 15 mmc

Sang

Glycémie	94 mg%
Cholestérol	3o7"

Urines

Sommaire

Réaction	acide
Densité	1o16
Albumine	traces très fines
Glucose	abs.

Sédiment: rares épith.plats.
fréq.leuco.
fréq.urate amorphe.

Electrocardiogramme

Rythme sinusal, régulier (64/min.)
Axe électrique à +30°.

Epreuves de ventilation pulmonaire

C.V. St. = 4579 cc)81,5%
C.V.A. = 3709 cc
V.E.M.S. = 2792 cc
I.P.B. = 75%

Concl. Valeurs normales de ventilation pulmonaire.

Examens radiologiques

- Spondylose cervicale avec ostéophytose marginale dans le segment inf.
- Modifications minimes de spondylose dorsale.
- Ostéoporose modérée lombaire avec des larges disques biconvexes.
- Petits ostéophytes L3-L4.

Madame

Raspini Maria

Napoli, Italie

le 21 juin 9

RAPPORT MEDICAL

Diagnostic: - Spondylose cervicale avec brachialgie dr.
- Spondylose avec cyphose dorsale.
- Heberdenose déformante.
- Syndrome gastro-cardiaque.
- Varices aux jambes.
- Obésité.

- Gérovital H3 ampoules: une série de 12 injections i.m. en 4 semaines (trois piqûres de 5 cc par semaine).
- Arrêt 10 jours, apres lequel répéter.
- Après le deuxième arrêt:
- Gérovital H3 dragées: une série de 24 dragées en 12 jours successifs, deux par jour, après les repas.
- Arrêt 10-15 jours, apres lequel recommencer unenouvelle série de 12 injections et continuer alternant une série d'injections avec une série de dragées, en respectant les arrêts de 10-15 jours entre les séries. Le traitement durera toute l'année.

Régime alimentaire hypocalorique: reduction de graisses d'origine animale, abatis, crème ~~xxxxxxx~~, crème fouettée, pain, farineux, sucreries (la patiente doit perdre environ 10 kG.de poids corporel), 2 Kg.par mois. Eviter de boire durant les repas, manger lentement, diner au moins 2-3 heures avant le coucher. Reduire le sel.

Les exercises physiques sont indiqués.

Prof. Dr. Anna Aslan
Directeur de l'Institut de Gériatrie
Bucarest

Madame le 21 juin 9

Raspini Maria

Italie,

EXAMENS DE LABORATOIRE

Hémogramme

Hématocrite	44%
Hémogl.	13,3 g. (83%)
Leuco.	8.000/mmc
Polyneutr.	71
Eosino.	3
Lympho.	22
Mono.	4%

Sang

Cholestérol	288 mg%
Glycémie	96 "

Urines (Sommaire)

Réaction	acide
Densité	1o2o
Albumine	abs.
Glucose	"
Sédiment:	rares épith.plats.
	rares leuco.
	fréq.oxalate de Ca.

Electrocardiogramme

Rythme sinusal, régulier, bradycardique (55/min.)
Axe électrique à +30°.

Examens radiologiques

- Modifications minimes de spondylose cervicale avec ostéoporose et ostéophytes discrets marginaux C3.
- Spondylose dorsale avec cyphose, osteophytose margianle antérieure et discarthroses discrètes.

- Dessein broncho-pulmonaire légèrement accentué aux deux bases.
- Hiles aved modifications fibreuses prédominant à droite.
- Coeur horizontalisé-
- Aorte legèrement déroulée.

Examen ophtalmologique

Gerontoxon = o,75 mm.
F.O. Papille = petite, plane, pâle.
Macule = normale, reflet fovéolaire abolit.
Vaisseaux = arteres rétrécies, relativement sinueuses.
Choroïde = normâl.
Rétine = normal.
T.A.C.R. = 30 g.eau. T.A. 12o/75 mmHg.

Ital

INSTITUTUL DE GERIATRIE
"BUCURESTI"

Hotel Nord

le 28 sept., 1972

RATHSCHUELER Federico, 7o ans, 'Italie

18 sept.
1972.

Athérosclérose.
Psoriasis généralisé.
Gonarthrose gauche.
Maladie de Dupuytren operée.

Gerovital H3.

Gerovital H3

lo

Gerovital H3

lo

-

réduire les graisses animales.

M. RATHSCHUELER Federico

13,8 g%	4o mg%
5.ooo/mmc	3 mg%
68	2o2 mg%
3	nég.
25	nég.
4%	2 u.M.L.
	37 u.a.
	1o4 mg%

8 mm
18 mm

acide
1o2o
abs.
abs.
rares leuco.,
nombreux épith.,
fréq.acide urique

Rythme sinusal, régulier, 66/min.
Axe électrique devié à gauche.
Bloc de branche gauche. Troubles d'irrigation
au niveau du ventricule gauche.

Dessin hilaire très accentué bilat.
Coeur horisontalisé et légèrement agrandi.
Aorte deroulée, ectasiée et opacifiée I-er degré.

Gval

ambulat

-me RATHSCHUELER Lesbia, 71 ans 'Italie

xx de septembre 1972. xx au cours du mois

- Hypertension artérielle secondaire.
- Atrophie congénitale du rein gauche.
- Spondylose avec radiculalgies.
- Colite chronique.
- Varices aux deux jambes.

Gérovital H3

Gérovital

14

Gérovital H3

14

M-me RATHSCHUELER Lesbia
Italie

13,6 g%	40 mg%
7000/mmc	4 mg%
62	212"
6	
28	
4%	40 u.a.
	97 mg%
46 mm	
75 mm	
acide	
1o2o	
traces fines	
abs.	

fréq.leuco. rares érythro. rares urates, rares épith.

Rythme sinusal, régulier, 54/min. Axe électrique dévié à gauche.
Troubles diffus d'irrigation coronarienne.

Sinus costo-diaphragmatique gauche adhérent
Dessin broncho-vasculaire accentué, para-cardiaque dr.
Coeur = aspect normal.
Aorte = opacifiée I-er degré.

Ital

le 28 juillet 2

Dublet

Madame
Ravagnini Elsa
Italie

RAPPORT MEDICAL

Madame Ravagnini Elsa, âgée de 48 ans, de Venise, Italie, a été examinée et a suivi un traitement près de l'Institut de Gériatrie de Bucarest du 17 au 28 juillet 1972.

Les examens cliniques et de laboratoire ont permis de diagnostiquer:

- Diabète sucré.
- Athérosclérose généralisée.
- Néphectomie droite.
- Vieillissement précoce.

Durant son séjour à l'Institut, la patiente a suivi un traitement biotrophique au Gérovital H3, qui a été bien toléré. Nous recommandons la continuation du traitement biotrophique d'après le schéma suivant:

- Une série de 12 injections au Gérovital H3, trois par semaine, tous les deux jours.
- Arrêt 14 jours.
- Une série de 24 dragées en 12 jours, à raison de deux par jour, à deux heures après les repas principaux.
- Arrêt 14 jours, recommencer une nouvelle série de 12 injections et continuer comme ci-dessus, en alternant séries d'injections avec séries de dragées, en respectant les arrêts de deux semaines entre les séries.

Médication associée: un traitement hypoglycémiant au Meguan ou Diabinese, sous contrôle médical.
- Atromidine, 4 tablettes par jour, durant 45 jours, arrêt 45 jours recommencer et continuer dans le même rythme.

Régime alimentaire spécifique pour le diabète, en rapport avec la tolérance aux hydrocarbonats.

Prof.Dr. Anna Aslan

M-me RAVAGNINI Elsa
Italia

	39%	34 mg%
	1o g%	4,8"
	7.ooo/mmc	36o"
	64	
	4	
	28	3 u.M.L.
	4%	54 u.a.
	Urines	246 mg%
Réaction	acide	
Densité	1o4o	R. Gross nég.
Albumine	traces fines	
30 mm Glucose	présent	R. Sulfate de
Sédiment:	fréq.épith.	Cadmium lég.pos.
60 mm	rares leuco.	
	fréq.érythro.	

Rythme sinusal, régulier, 83/min. Axe électrique horizontalisé.

Dessin hilo-basal accentué bilatéral.
Coeur, aorte = aspect normal.

Examen ophtalmologique

F.O. Papille = normale, avec excavation physiologique.
Macule = normale, reflet fovéolaire aboli.
Artères= sinueuses I-er degré, légèrement rétrécies, angle de bifurcation agrandi.
Veines = trajet et calibre normal.
Choroïde, rétine = pas de modifications.
T.A.C.R. = 40 gr H_2O T.A. = 120/70 mmHg.

Gérontoxon = 0,5 mm(+)
Iris = normal.
Cristallin = opacités punctiformes

---

le 17 mai 9

Monsieur
Ravelli Aldo
Milan, Italie

INDICATIONS DE TRAITEMENT

Diagnostic: - Spondylose cervicale inf. avec discarthroses.

- Gérovital H3 ampoules: une série de 12 injections intramusculaires en 4 semaines (une piqûre de 5 cc tous les lundis, mercredis vendredis).
- Arrêt 14 jours.
- Gérovital H3 ampoules, une nouvelle série comme ci-dessus, et continuer ainsi, dans le même rythme, en respectant les arrêts de 14 jours entre les séries.

Prof. Dr. Anna Aslan
Directeur de l'Institut de Gériatrie
Bucarest

le 17 mai 9

Monsieur
Ravelli Aldo
Milan, Italie

EXAMENS DE LABORATOIRE

Hémogramme

Hématocrite	45%
Hémogl.	13,2 g.(82%)
Leuco.	5.400/mmc
Polyneutr.	59
Eosino.	5
Lympho.	31
Mono.	5%

V.S.H.

1h - 10 mm
2h - 20 mm

T.Quick 13"
Act.prothombin. 85%

T.Howell 1'30"

Thrombélastogramme

r = 5' (10 mm)
k = 4' (8mm)
am = 59 mm
Em = 144

Hypercoagulabilité globale discrète.

Sang

Urée	50 mg%
Acide urique	7,5"
R.Gross	nég.
R.Sulfate de Cadmium	"
Thymol	4 u.M.L.
Glycémie	108 mg%
Burstein	38 u.a.
Cholestérol	230 mg%

Electrocardiogramme

Rythme sinusal, régulier, 58/min (bradycardique).
Axe électrique dévié a gauche.

Electroencéphalogramme

Concl.Tracé avec élements discrets de type ASC.

Examen oscillométrique

	droite		gauche
Jambe, tiers inf.	6 à 10-11		6,25 à 10-11
" " sup.	10,25 à 10-11		10,75 à 10-11
Avant l'effort	27		26
après "	26	Dinamométrie	24,5

Epreuves de ventilation pulmonaire

C. V. St. = 4593 cc) 78%
C. V. A. = 3641 cc
V. E .M. S. = 2727 cc
I.P.B. = 75,5%

Concl. Valeurs normales de ventilations pulmonaire.

Examens radiologiques

- Coeur à la limite maximum.
- Spondylose cervicale inf. avec discarthroses.
- Hiles fibrosés.

Ytol

Anthy amb.

VI.79

Razetto Cecilia, 62 ans Italie

Spondylarthrose cervico-dorso-lombaire

14

14

RAZETTO CECILIA,
Italie

12,2 gr%	24 mg%
42%	4,5 mg%
5300/mmc	240 mg%
70	neg.
2	"
23	
5%	4 u.M.L.
	40 u.a.
	94 mg%

17 mm
38 mm

acide

traces fines
abs.
très nombr.~~apithi~~,fréq.erythro.,rares leuco.,fréq.cristaux acide urique

Rythme sinusal, régulier, 70/min.;axe électrique normale.

Dessin hilaire et hilo-basal accentué, bilatéral
Coeur + aorte = normaux
Colonne vertébrale cervicale: spondylose cervicale modérée
discarthrose " "
ostéoarthrose des petites articul.post. accentué
Colonne vert.lombo-sacrale:
- Spondylose lombaire modérée
- Discarthrose lombaire accentuée L_4-L_5 et L_5-S_1
- Ostéoartrose accentuée des petites artic.post.
- " " " sacro-iliaque, bilatérale.
- Calcification de l'aorte abdominale

INSTITUT DE GERIATRIE
Bucarest

le 1-er septembre 1971

ambulatoriu

xxx Razzi Alessandro, 68 ans Italie

2o août

2 septembre 1971.

- Dyscinésie bilio-digestive.
- Artériosclérose incipiente.

10

10

COMBIZIM.

des produit du type enzimatique

le 1-er sept. 1

M. Razzi Alessandro
Italie

16,3 g (1o2%)
52%
6000/mmc

28 mg%
9 "

260 mg%

2 mm
4 mm

nég.
"
4 u.M.L.

41 u.a.
98 mg%

acide
1o16
traces très fines
abs.
rares épith.plats
très rares érythro.

Rythme sinusal, régulier, 58/min. Axe électrique dévié à gauche.

Transparence pulmonaire normale. Hiles accentués, légèrement fibreux. Hémidiaphragme gauche légèrement élevé.
Coeur légèrement agrandi, horizontalisé, avec l'aorte très élargie, déroulée, opacifiée IIème degré.
Transit oesophagien normal. Estomac normotonique, légèrement hypercinétique, avec les plis de la muqueuse discrètement épaissis, évacuation légèrement ~~[illegible]~~ accélérée. Bulbe persistant, régulier, avec stase légère. Duodénum avec stase légère au niveau du genou inf, brassage duodénal. Anses jéjunales avec évacuation accélérée. Après 24 h.: barium partiellement évacué, des restes dans tout le colon. Appendice long, opacifié par fragments, adhérant à la pointe, non-douloureux. Ptose colique droite 1-er degré.

Re

Amblat

-me Rea Teresa in Valentini, 45 ans, d'Italie,
en juillet 1973.

- Obésité.
- Spondylose lombaire. Discopathie.
- Varices aux membres inf.

Gerovital H3

14

Gerovital H3

14

Régime alimentaire: éviter sucreries, garisses, sauces, pâtes,
peu de sel.

Rea Teresa in Valentini
Italie

12,3 g%	32 mg%
6200/mmc	2,6"
63	200"
4	nég.
28	"
5%	2 u.M.L.
	42 u.a.
	89 mg%

15 mm
31 mm

acide
1025
traces fines
néant
fréq.épith.
rares leuco.
" érythro.

Rythme sinusal, régulier, 54/min. Axe électrique normal.

IT/IT

onsieur REALE Francesco, agé de 69 ans, d'Italie,
17 août

Diabète sucré.
Athérosclérose généralisée moderée.
Obesité.
Spondylose cervico-dorsale. Polyarthrose.
Periarthrite scapulo-humerale droite.

Gerovital.
I-er année:
Gerovital H3

14

Aslavital

14

II-ème année: Gerovital H3 ampoules alternant avec Gerovital dragées.
Diaboral 1-1½ dragée par jour.

Régime alimentaire:- Réduire: graisses animales, crèmes, organes, sucreries; pain, pâtes alimentaires, pommes de terre, sel en quantités reduites. Suivre un traitement pour maigrir: 2-3 kg. par mois - en totalité 1o-12 kg.

On recommande: physiotherapie et gymnastique médicale. Contrôle périddique de la glycémie. Promenade à pied chaque jour.

M. REALE Francesco

24 mg%
5 mg%
166 mg%
nég.
légèrem.pos.
5 u.M.L.
4o u.a.
15o mg%

2o mm
39 mm

acide
1o12
fines traces
abs.
rares épith., rel.fréq.leuco., rares érythro.

Rythme sinusal, régulier, 75/min. Axe électrique légèrement dévié à gauche.

Cardio-pulmonaire: Dessin broncho-vasculaire accentué para-vertébrale bilat. et hilo-basal bilat. Coeur horisontalisé et légèrement agrandi. Aorte deroulée et opacifiée II-ème degré.
Radiographie de la colonne cervicale: Modifications osseuses d'atrophie hypertrophique. Spondylo-discarthrose incipiente avec syndesmophytes incipient ant. C6-C7.
Radiographie d'artic.scapulo-humerale droite: Modifications osseuses d'atrophie hypertrophique. Osteoarthrose moderée acromio-claviculaire droite et scapulo-humerale droite.

Examen ophtalmologique

Artériosclérose rétinienne I-er degré.-

IT/IT

me REALE Pollara Maria, agée de 68 ans, d'Italie
17 août

Syndrome anxieux-depressif cyclique.
Spondylose cervico-dorsale.
Polyarthrose. Athérosclérose généralisée.
Dyscinésie biliaire.

Aslavital.

Médication associée: Rowachol une série par moir selon les indications. Vitamine B6 (25o mg) 4 séries par année, chaque série de 12 injections. Si nécessaire Mutabon ou Mogadon.

Régime alimentaire:- Réduire: graisses animales, crèmes, organes, condimentes, fritures, sauces, café, boissons alcoolisées.

On recommande: promenade à pied chaque jour. Eviter les stress.

Mme REALE POllara Maria

4o%	42 mg%
12 g%	3,4 mg%
6.2oo/mmc	232 mg%
58	nég.
4	nég.
33	3 u.M.L.
5%	39 u.a.
	92 mg%

4o mm
8o mm

acide
1o2o
abs.
abs.
rel.fréq.épith., rares leuco,, rare urate.

Rythme sinusal, régulier, 7o/min. Axe électrique horisontalisé.

Cardio-pulmonaire: Scléroemphysème pulmonaire accentué.
Coeur horisontalisé. Aorte deroulée et opacifiée II-ème degré.

Examen ophtalmologique

Conclusions: Artériosclérose coreo-rétinienne I-er degré.

ITALIA

amb

le 9 XI 4

RA/NDT

adameLiana REBAUDI, 67 ans, d'Italie

Hypertension artérielle
Hypercholestérolémie
Athérosclérose

Aslavital

14

Aslavital

14

Furosemid (Lasix) 4o mg x 2 fois par semaine sous le contrôle de la tensionartérielle

Régime alimentaire: éviter les graisses animales (beurre, crème, crème fouettée, viande grasse, lard, saindoux), abats,jaune d'oeuf

Madame Liana REBAUDI
d'Italie

44 %		
13,1 g %		26 mg %
7000/mmc		
66		320 mg %
4		négative
26		négative
4 %		2 u.M.L.
		40 u.a.
		94 mg %
	Calcémie	9,8 mg %
23 mm		
37 mm		

acide

fin nuage
néant
rél.fréq.épith. rares leuco, rares hémat.

Rythme sinusal régulier, avec fréq. 60/min. Axe électrique QRS orienté +30°. Microvoltage.

Accentuée fibrose diffuse pulmonaire
Coeur horizontalisé
Aorte déoulée et opacifiée II-ème degré.

Ital

le 2o juillet 2

Bulletet.

M. RECCA Gaetano
Italie

RAPPORT MEDICAL

M. RECCA Gaetano, âgé de 39 ans, d'Italie, a été examiné à l'Institut de Gériatrie de Bucarest au cours du mois de juillet 1972.

Les examens cliniques et de laboratoire ont permis de diagnostiquer:

- Hypoacousie bilatérale.

Durant son séjour près de l'Institut, le patient a suivi un traitement biotrophique qui a été bein toléré. Nous recommandons la continuation du traitement, d'après le schéma suivant:

- Une série de 12 injections à l'Aslavital, trois par semaine, tous les deux jour.

- Durant les jours d'intervalle entre les piqûres, prendre deux tablettes par jour d'Aslavital, une a la fois, après les repas principaux.

- Arrêt 10 jours, recommencer comme ci-dessus et continuer dans le même rythme.

Prof.Dr. Anna Aslan

M. Recca Gaetano
Italie

12,6 g%
42%
6.000/mmc
68
3
25
4%

40 mg%
5,4"
235"
nég.
lég.pos.
3 u.M.L.
40 u.a.

6 mm
14 mm

acide
1o2o
abs.
"
rares épith. rares leuco.

Rythme sinusal, régulier, 51/min. Axe électrique à +65°.

Ital

le 2o juillet

Infilat

M. RECCA Salvatore
Italie

RAPPORT MEDICAL

Monsieur RECCA Salvatore, âgé de 65 ans, d'Italie, a été examiné et a suivi un traitement médical dans le cadre de l'Institut de Gériatrie de Bucarest du cours du mois de juillet 1972.

Les examens cliniques et de laboratoire ont permis de diagnostiquer:

- Polyarthroses.
- Artériosclérose avec des phénomènes du type sténocardique.

Durant son séjour, le patient a suivi un traitement biotrophique, qui a été bien toléré. Nous recommandons de continuer le traitement d'après le schéma suivant:

- Une série de 12 injections intramusculaires de l'Aslavital, trois par semaine, tous les deux jours.

- Durant les jours d'intervalle, prendre deux tablettes par jour d'Aslavital, une à la fois, à deux heures après les repas principaux.

- Arrêt 10 jours, recommencer comme ci-dessus et continuer dans le même rythme.

Prof.Dr. Anna Aslan

M. RECCA Salvatore
Italie

1o,1 g%	46 mg%
35%	6 "
6000/mmc	235"
64	nég.
2	lég.pos.
31	8 u.M.L.
3%	45 u.a.

48 mm
8o mm

acide

traces fines
abs.
: rares épith. Rares leuco. Rares érythro.

Rythme sinusal, régulier, 86/min.
Axe électrique semihorizontalisé.
Séquelles d'infarctus myocardique post.

Scléro-emphysème pulmonaire modéré.
Coeur modérément agrandi.
Aorte déroulée et opacifiée IIème degré.

Hypertransparence osseuse modérée.
Modifications d'atrophie hypertrophique au niveau des superficies articulaires.
Microcystes marginaux au niveau des os: sémilunaire et crochu du carpe droit.
Ostéoarthrose incipiente entre la première et la deuxième phalange du second doigt de la main droite.

Ostéoarthrose modérée de l'articulations du genou droit.
" accentuée de l'articulation " " gauche.
Cal exubérant et modifications importantes d'atrophie hypertrophique diaphyso-épiphysaire distal fémural gauche.

Stal

Bulletin

-me RECCA Vincenza Agata, 4o ans 'Italie

cours du mois de juillet 1972.

Sine morbo.

14

deux

14

M-me RECCA Vincenza Agata
Italie

12,8 g%	40 mg%
43%	4,6"
8.000/mmc	230"
68	nég.
3	"
26	4 u.M.L.
3%	36 u.a.

9 mm
20 mm

acide

traces fines
abs.
nombreuses cell. épith. fréq.leuco. rares érythro.

Rythme sinusal, régulier, 72/min.Axe électrique normal.
Troubles diffus d'irrigation coronarienne, plus accentués au niveau du ventricule droit.

Rel
27.III.70

le 2o mars o

Mademoiselle Odile Rech
Via Lorenteggio 234
MILANO, Italie

Chère Mademoiselle,

En réponse à votre lettre du 26 février 197o, c'est difficile de préciser quelle est la cause que le traitement ne donne plus les résultats escomptés. Etes-vous sûre que le Gérovital n'est pas une imitation? Notre représentant en Suisse est le Docteur Cassina, Farmacia "Metropoli", Piazza Grande, Locarno.

Agréez, chère Mademoiselle, l'expression de mes sentiments les meilleurs,

Aslan

Prof.Dr. Anna Aslan
Directeur de l'Institut de Gériatrie
Bucarest

Rot. au vrai dû accès, bonne résultat.

1122

Milan, le 26 février 1970

Chère Madame,

Excusez-moi de vous déranger. Je suis italienne et je me permet de vous écrire aussi au nom de mes amis qui ont suivi, comme moi, le traitement du Gerovital.

Nous devons vous poser des questions. Nous avons commencé le traitement (injections) au début 1969 à cycles intervallés comme prescrit. Les premières boîtes du produit autentique provenant de Roumanie nous avaient fait fort bien (cas d'arthrose, mauvaise circulation du sang, douleurs, etc.).

Nous avons dû constater, depuis quelques mois, que le traitement que nous avons fait - et que nous faisons actuellement - ne nous donne plus de résultats. Quelle en est la raison ?
Pouvez-vous nous donner des explications et des conseils ?

Nous vous serons infiniment reconnaissants de votre aimable et précieuse réponse et vous prions de croire, Chère Madame, à l'assurance de notre admiration et gratitude,et en nos sentiments les meilleurs.

Odile Rech

M.lle ODILE RECH
Via Lorenteggio 234
20147 MILANO Italia

7 Mars

M. REGGIANI OLVER
Italie

RAPPORT MÉDICAL

Diagnostic: Ulcère duodénal non-evolutif.
Athérosclerose incipiente.
Polyarthrose. Nodosités arthritiques d'Heberden.

Gerovital H3 ampoules: une série de 12 injections (une piqûre i.m. chaque jour).

Arrêt 10 jours, après lequel une nouvelle série d'injections. Après 3 séries d'injections administrées selon nos indications, le traitement sera continué selon le schéma suivant:

Gerovital H3 ampoules: une série de 12 injections en 4 semaines à raison de 3 par semaine (une piqûre i.m. de 5 cc chaque lundi, mercredi et vendredi).

Arrêt 10 jours après lequel:

Gerovital H3 dragées: une série de 24 en 12 jours (deux par jour, une dragée après les repas principaux).

Arrêt 10 jours après lequel une nouvelle série d'injections comme ci-dessus et continuer en alternant séries de dragées et séries d'injections avec les arrêts respectifs entre chaque série.

Régime alimentaire: éviter l'alcool. Manger peux abondent repas et plusieurs fois: le lait, la viande bouillée ou grillée , les fruits, le pain bis, les oeufs, le fromage.

Médication associée: vitamines B1, B6, B12, E, C.

Prof.Dr.Anna Aslan

M. REGGIANI OLIVER

EXAMENS DE LABORATOIRE

Hémogramme

Hématocrite: 41%
Hémogl.: 13 gr.(82%)
Leuco.: 6.5oo/mmc
Polyneutr.: 59
Eosino.: 3
Lympho.: 34
Mono.: 4%

V.S.H.

1h: 2 mm
2h: 4 mm

Sang

Urée:	22 mg%
Glycémie:	92 mg%
Cholestérol:	262 mg%
R.Gross:	nég.
R.Sulfate de Cd:	nég.
Tymol:	2 u.M.L.
Acide urique:	5,5 mg%
Burstein:	37 u.a.

Urine - sommaire

Densité: 1oo6.
Réaction: acide.
Albumine: abs.
Glucose: abs.
Sédiment: très rares épith.plats
très rares leuco.
fréq.urates amorphes.

Electrocardiogramme

Rythme sinusal régulier, 75/min.
Axe électrique verticalisé.
Légeres troubles d'irrigation (ventricle droite).

Examen radiologique

Pleuro-pulmonaire: normal.
Coeur normal.
Estomac situé normalement.
Mucueuse epaissée.
Bulb grand, régulier, evacuation lent.
Point cystique sensible.
Hypertransparence discrete - la main droite.
Microgeode corp.
Tendance à Heberden.

Ital

11 Sept. 1972

me REGGIOLI Marina, 60 ans, 'Italie
4 sept.

11 sept., 1972.

Varices aux jambes.
Athérosclérose moderée.

Gerovital H3.

Gerovital H3

30
Gerovital H3

14

Porter des bas elastiques.

42%	4o mg%
12,8 g%	4,3 mg%
5.1oo/mmc	3o5 mg%
64	
5	
27	2 u.M.L.
4%	45 u.a.
	11o mg%
	R.Gross: légèrem.pos.
7 mm	R.$CdSO_4$: nég.
14 mm	

Urine (sommaire)

Réaction: acide
Densité: 1o2o
Albumine: abs.
Glucose: abs.
Sédiment: nombreux épith., rares leuco.

Rythme sinusal, régulier, 63/min.
Axe électrique normal. Troubles moderés d'irrigation au niveau du ventricule gauche.

Ital

Nord

me Bianca REGIS, 4o ans e l'Italie

sept. 1972. 12 sept.

- névrose anxieuse dépressive
- séquelles post thrombophlébite
- spondylose - scoliose lombaire
- hépatite chronique

Gerovital H3

Gerovital H3

3o

Gerovital H3

3o

43%	2o mg%
12,8g%	3,7 "
58oo/mmc	25o "
67	
3	
26	
4%	34 u.a.
	9o mg%

1o mm

22 mm

Rythme sinusal régulier, 77/min. Axe électrique sémiverticalisé. Troubles modérés diffus d'irrigation coronaire.

Cardio-pulmonaire: emphysème pulmonaire; coeur et aorte: normaux

Urine

Réaction	acide
Denaité	1o15
Albumine	abs.
Glucose	abs.

Sédiment: rares leuco., acide urique. et épith.

ITALIA AMB

le 13 juin 3

r.Nicolo REINA, 64 ans, d'Italie
6 juin 1973

Arthrose scapulo-humérale gauche
Traitement prophylactique

Gérovital

14

Gérovital

14

Régime alimentaire: éviter les graisses animales, fritures, abats. sucreries concentrées, condiments, conserves, sauces.

Contrôle médical périodique

Nicolo Reina

48 %		
14,4 g %		46 mg %
6300/mmc		3,9 mg %
65		194 mg %
4		négative
27		négative
4 %		2 u.M.L.
		37 u.a.
		80 mg %
	Protéines totales	6,42 g %
15 mm		
30 mm		

acide
1015
fin nuage
absente
rares épith.
rares leuco.
rares hémat.
rare oxalate de Ca

Hiles aux modifications fibreuses bilatérales
Coeur horizontalisé
Aorte déroulée et opacifiée I.er degré

ITALIE

le 3o mai 3

SINAIA

me Evelina Reinotti, 57 ans, d'Italie

Névorse dépressive
Troubles de climax

Gérovital

14

Gérovital

14

Réduire le pain, pâtes alimentaires, sucreries, graisses

Répéter l'analyse du sang pour contrôler le taux de glycémie en vue de préciser le diagnostic

Evelina Reinatti

4o mg %
4,4 mg %
293 mg %
négative
négative
3 u.M.L.
49 u.a.
13o mg %

7 mm
14 mm

acide
1o18
fin nuage
présente
rares épith.
rél.fréq.leuco
rares hémat.

Rythme sinusal régulier tachycardique, 12o/min. Axe électriqu
sémiverticalisé

Hiles avec modifications fibreuses bilatérales
Coeur et aorte d'aspect normal

Madame

Maria-Rosa Remuzzi

Italie

9 août le 15

RAPPORT MEDICAL

Diagnostic: - Spondylose cervico-dorsale.
- Pansinusite chronique.
- Varices au membre inf. gauche.

- Gérovital H3 ampoules: une série de 12 injections intra-musculaire en 4 semaines (trois piqûres de 5 cc par semaine).

- Arrêt 14 jours.

- Gérovital H3 dragées: une série de 24 dragées en 12 jours successifs, deux par jour, après les repas.

- Arrêt 14 jours, après lequel recommencer une nouvelle série de 12 injections et continuer comme ci-dessus alternant séries d'injections avec séries de dragées, en respectant les arrêts de 14 jours entre les séries.

Nous recommandons un traitement oto-rhino-laryngologique pour la sinusite.
Eviter la position orthostatique.

Régime alimentaire complet, sans légumes riches en cellulose.

Prof. Dr. Anna Aslan
Directeur de l'Institut de Gériatrie
Bucarest

Madame
Maria-Rosa Remuzzi
Italia

9 août le 15

EXAMENS DE LABORATOIRE

Hémogramme

Hématocrite	35%
Hémogl.	11 g. (69%)
Leuco.	6000/mmc
Polyneutr.	63
Eosino.	6
Lympho.	26
Mono.	5%

Sang

Glycémie	76 mg%
Acide urique	5,5"

Urines (Sommaire)

Réaction	acide
Albumine	traces très fines
Glucose	abs.

Métabolisme basal = + 7%

Electrocardiogramme

Rythme sinusal, régulier (75/min.)
Axe électrique sémi-verticalisée (+70°).

Examens radiologiques

- Ostéophytes discrets marginaux antérieurs des corps vertébraux dorsaux.

INSTITUTUL DE GERIATRIE
BUCURESTI

xxx RENI GAETANO, 47 ans, l'Italie

2o sept.

1 oct., 1971.

Sine morbo.

21

21

-

-

13,9 gr. (87%)	48 mg%
47%	6,9 mg%
6.200/mmc	
63	
3	
28	
6%	267 mg%
5 mm	nég.
12 mm	nég.
	3 u.M.L.
	48 u.a.
	92 mg%

acide
-
traces fines
corps reducteurs
rares épith.plats,
rares leuco., très rares érythro.

Rythme sinusal, 84/min.
Axe électrique +65°. Modifications végétatifs de la phase de repolarisation.

Transparence pulmonaire normale. Hiles légèrement accentués.
Coeur en limites normales, horisontalisé. Aorte légèrement élargie, légèrement deroulée, opacifiée I-er degré.

Electroencéphalogramme

Tracé sans élémentes lesionales.

Italia

le 28 juin 3

aubrlat.

-me RENO Giovanna, 59 ans, d'Italie,
en juin 1973.

- Spondylose cervico-dorso-lombaire.
- Dyscinésie biliaire.

Gerovital H3

14

Gerovital H3

14

M-me RENO Giovanna
Italie

12,7 g%	34 mg%
7300/mmc	3,2"
68	210"
3	1ég.pos.
24	" "
5%	3 u.M.L.
	42 u.a.
	80 mg%

5 mm
10 mm

acide
1025
nuage fin
néant
relat.fréq.épith.
rares leuco.
" érythro.

Rythme sinusal, régulier, 60/min. Axe électrique horizontalisé.

Monsieur Renzi Walter
Italie

INDICATIONS DE TRAITEMENT

Diagnostic: - Dystonie neuro-végétative.

- Gérovital H3: une série de 12 injections en 12 jours.
- Arrêt 14 jours.
- Gérovital H3 ampoules: une série de 12 injections intramusculaires en 4 semaines (une piqûre de 5 cc tous les lundis, mercredis, vendredis).

- Arrêt 14 jours.

- Gérovital H3 dragées: une série de 24 dragées en 12 jours successifs, à raison de deux par jour, une dragée après les repas principaux.

- Arrêt 14 jours, après lequel recommencer une nouvelle série de 12 injections en 4 semaines et continuer comme ci-dessus en alternant une séries de 12 injections en 4 semaines avec une série de 24 dragées en 12 jours, en respectant les arrêts de 14 jours entre les series.

Traitement d'association: à chaque ampoule de Gérovital H3 une ampoule de vitamineC, injectée dans la même seringue.

Dr.C.David
Directeur Adj.de l'Institut de Gériatrie
Bucarest.

Monsieur Ränzi Walter
Italia

8 Décembre le 7

EXAMENS DE LABORATOIRE

Hémogramme

Hématocrite	47%
Hémogl.	14,5 (91%)
Leuco.	8.000/mmc.
Polyneutr.	67
Eosino.	4
Lympho.	25
Mono.	4%

V.S.H.
1h - 1o mm
2h - 21 mm

Sang

Urée	22 m
Acide urique	7 mg%
Cholestérol	189"
Burstein	35 u.a.
Glycémie	91 mg%
R.Gross	nég.
R.Sulfate de Cadmium	"
Thymol	2 u.M.L.
Glycémie I	93 mg%
" II	115"
" III	1o7"

Urines
Sommaire

Réaction	acide
Densité	1o2o
Albumine	nég.
Sédiment:	rares épith.plats.
	rares leuco.

Electroencéphalogramme

Concl. Tracé sans élements pathologiques.

Electrocardiogramme

Rythme sinusal, régulier, (6o/min.)
Axe électrique horizontalisé.
Aspect végétatif de la phase de répolarisation.

Examen radiologiques

- Discopathie cervicale inf.
- Attitude scoliotique cervico-dorsale dr.
- Arthrose lombo-sacrale.
- Coeur normal.
- Hiles fibrosés.

Dr.C.David
Directeur Adj.de l'Institut de Gériat
Bucarest

le 14 mai o

Monsieur
Renzimucchi Luigi
Italie

RAPPORT MEDICAL

Diagnostic: - Arthrose modérée des genoux.
- Scléroemphysème pulmonaire modéré.

- Gérovital H3 ampoules: une série de 12 injections intramusculaires en 4 semaines (trois piqûres de 5 cc par semaine).

- Arrêt 10 jours.

- Gérovital H3 dragées: une série de 24 dragées en 12 jours successifs, deux par jour, après les repas principaux.

- Arrêt 10 jours, après quoi répéter une nouvelle série de 12 injections et continuer comme ci-dessus alternant séries d'injections avec séries de dragées, en respectant les arrêts de 10 jours entre les séries.

Médication associée:

- Gonacor, deux injections intramusculaires pas semaine - traitement complet 5 ampoules. Répéter le traitement trois fois par an.

- Vitamine E, trois dragées par jour, durant 10 jours tous les mois.

Prof.Dr. Anna Aslan

---

le 14 mai o

Monsieur

Renzimucchi Luigi

Roma

EXAMENS DE LABORATOIRE

Hémogramme

Erythro.	4.800.000/mmc
Hémogl.	14,3 g. (89%)
Val.Glob.	o,93
Leuco.	7500/mmc
Polyneutr.	7o
Eosino.	2
Lympho.	24
Mono.	4%
Hématocrite	49%

V.S.H.

1h - 1o mm
2h - 2o mm

Sang

Urée	24 mg%
Glycémie	9o "
Cholestérol	269"
Acide urique	5,3"
Burstein	35 u.a.
R.Gross	nég.
R.Sulfate de Cadmium	"
Thymol	3 u.M.L.

Urines (Sommaire)

Réaction	acide
Albumine	traces très fines
Glucose	abs.
Sédiment:	rares épith.plats
	rares leuco.
	très rares érythro.

Electrocardiogramme

Rythme sinusal, régulier, 77/min.
Axe électrique normal.

Examens radiologiques

- Rétraction du hémithorax droit post pneumothorax.
- Fibroses et calcifications au poumon droit post TBC
- Pachypleurite à la base droite.
- Ventricule gauche légèrement agrandi.
- Aorte opacifiée IIème degre.

Trat.

7711/6-m

Monsieur
Enrico Repetto
Via Medici del Vascello 3/6
Genova, Italia

le 19 Fév. 8

Monsieur,

J'accuse réception de votre lettre du 7.II.1968.
Je suis d'avis que vous devez faire un traitement de rappel (après un repos de 3-4 mois), de 3 séries d'injections et de 3 séries de dragées.

En même temps, vous devez associer chaque injection de Gérovital à la vitamine E et effectuer tous les six mois un traitement au Propionate de testosterone, 25 mg, 8 injections en 4 semaines.

Agréez, Monsieur, l'expression de mes sentiments les meilleurs,

Prof. Dr. Anna Aslan
Directeur de l'Institut de Gériatrie
Bucarest.

Aslan

Genova 7-2-1968 D10-7711

Tait. importante

BR Bien estimée Prof. Dr. Anna Aslan

Je prend la liberté de Vous deranger pour Vous informer que Je viens de comencer la derniere serie de 12 injections de Gerovital H3 et vers la fin de Février la derniere serie des dragées (soit 24).

Par la presente je Vous prie d'avoir l'amabilité de m'ecrire un mot avec quelques conseils sur quoi je dois faire car a la fin de Mars prochaine j'aurais fini le traitement preventif conseillé par Vous même.

Mes conditions en general sont bonnes sauf e - - - - que j'ai une certaine diminution dans mes possibilitées des rapports sexuels.

Dans l'attente de recevoir une prompte reponse je Vous prie d'agréer mes meilleures salutations.

Enrico Repetto

ENRICO REPETTO
VIA MEDICI DEL VASCELLO 3/6
GENOVA
ITALIA

ITALIA

xxx REPICE GIUSEPPE x 'Italie

xx en mars 1973

xx

Spondilose lombaire incipiente
Coxarthrose droite
Sciatique droite
Dyschinésie biliaire

14

38 %
11,2 g %
9300/mmc
62
7
27
4 %

40 mg%
4,9 mg%
220 mg %
lég.positive
négative
2 u.M.L.
39 u.a.
70 mg %

3 mm
6 mm

acide
quantité insuffisante
absente
absente
fréq. acide urique
rares leuco isolées
et groupées

Examen oscillométrique

	droite	gauche
jambe tiers inf.	1,50 à 12	0,75 à 12
jambe tiers sup.	3,50 à 12	1,50 à 12

Rythme sinusal régulier, 73/min; Axe électrique sémihorizontalisée.

Rx.cardio-pulmonaire Dessein broncho-vasculaire très accentué paravertébral bilatéral et cardio-phrénique bilatéral avec discrète réaction péribroncho vasculaire cardio-phrénique droit Scisurite oblique droite, Coeur horizontalisé, aorte déroulée.
Rx.du bassin Ostéo-arthrose incipiente sacroiliaque gauche
" " accentuée " droite
" " incipiente de symphise pubienne

Electroencéphalogramme

Le tracé suggère l'existence des troubles névrotiques mais aussi une discrète componente vasculaire.

Italia Amb.

10 Juillet 3

r RESCO Ennio agé de 52 ans d' Italie
" 2 Juillet 1973

Obesité.
Diabète sucré
Bronchite chronique - emphysème pulmonaire
Hyper tension artérielle
Polyarthrose "
Hépatopathie latente ?

GEROVITAL H3

21
GEROVITAL H3

21

continuer DAOMIL (2 tablettes par jour)
Neutrophilin - 2 tabl. par jour - 15 jours par mois.
Aldomet - 2 tabl. par jour, en permanance.
Segontin - 2 tabl. par jour, lo jours par mois

Régime alimentaire :
Indiqué : viande maigre, bouillie ou grillée, poissons, lait,
" legumes frais, salades, yogourth, fruits.
Eviter : pastes farineuse, sucreries, graisses animales, sel.
Reduire les cigarettes.

Mr.RESCO Ennio

Italie.

50%

15,3 g%

9000/mmc

66

4

25

5%

46 mg%

4,1 mg%

221 mg%

neg.

neg.

2 u.M.L.

39 u.a.

200 mg%

12 mm

25 mm

Pied	1,50 à 10	1,50 à 10
	4,25 " 10	4 à 11
	7,25 " 10	7 " 10

acide

1028

traces légères

présente

Rares epith, rel. freq. leuko., rares henaties, rare oxalate de calcium.

ELECTROENCHEPHALOGRAMME

Le tracé ne met pas en évidence des éléments à caractère pathologique.

Rythme sinusale,régulier, 65/min. Axe éléctrique horizontalisée. Troubles de conduite sur la branche droite. Troubles d'irrigation au niveau du ventricule gauche.

Pulmonaire : Hile de stase.

Coeur : très agrandie comme volume

Aorte : déroulée et estasiée .

" " "

Giovanni Maria Resini

Val. Dosa Resini 21.03

Cremiglio 21-11-1969

Gentil.ma Professoressa,

Al nostro ritorno in Italia, con viva nostalgia per la nostra permanenza a Bucarest, ci sentiamo in dovere esprimerle tutta la nostra più grande simpatia ed ammirazione.

A Lei sopratutti, alla sua gentile segretaria, alla sua magnifica equipe di medici ed ai suoi collaboratori tutti.

Con la speranza di rivederci l'anno venturo, La ringraziamo di tutto e La salutiamo distintamente.

Giovanni e Maria Resini

Trad.

5166/15-X

Monsieur Giovanni Rosini
Via Ing.G.Frossi no.1
T r e v i g l i o .Prov.di Bergamo
I t a l i e

A_1-5166/64
4 Octobre 7

Monsieur,

Le traitement au Géroyital 3 peut être administré aussi sous forme de dragées. Il est moins efficace que celui administré par voie injectable et en général nous recommandons une association (ampoules et dragées), à raison de 4 séries d'injections alternées avec 5 séries de dragées, avec un arrêt de dix jours entre chaque série.

Si Madame votre femme désire suivre le traitement par voie bucale elle devra prendre six séries de dragées avec un arrêt de 14 jours entre chaque série. Deux dragées par jours, avant les principaux repas, pendant 12 jours, au total 24 dragées (Suit un arrêt de 14 jours après quoi on recommence une nouvelle série et ainsi de suite.

Ci-joint le moyen de vous procurer notre produit.

Veuillez agréer, Monsieur, mes salutations distinguées.

Prof.Dr. Anna Aslan, Directeur
Institut de Gériatrie, Bucarest

a fost 24 fiole Gero H3 pentru arteriosc; cu rezultate f. bune. Soția ar vrea să facă cura de tablete. Întrebă câte tablete se fac într'o cură, cum se administrează și cât costă.

A1-5166

Treviglio 25/8/1964

Gentilissima
Prof. A. ASLAN
Istituto " C.I. Parhon "
B U C A R E S T (Romania)
==========

La prego vivamente di volermi perdonare se mi permetto di importunarLa con questo mio scritto.

Circa due anni fa ho fatto una cura di 24 fiale del di Lei prodotto "GEROVIAL H.3" per un principio di aterosclerosi precoce e ne ho avuto un grande beneficio.

Ora vorrei rinnovare la cura e farla anche a mia moglie ma poiché mi hanno riferito che, oltre alle fiale, è uscito il prodotto anche in tavolette (che dicono più efficace), la pregherei di volermi cortesemente comunicare:

1°) se tutto questo risponde a verità;
2°) la quantità di tavolette da richiedere per una cura;
3°) le modalità di somministrazione;
4°) l'importo che devo rimettere per la cura.

Fiducioso in una di Lei cortese risposta, La ringrazio anticipatamente e, ben distintamente, La ossequio.

Obbl.mo Resini Giovanni

SCRIVE:

Resini Giovanni
Via Ing.G.Grossi n° 1
T R E V I G L I O - Provincia di Bergamo (ITALIA)

2 pers vor sè sosia 17786
aceep Juli prenotat 15 sept

O trat

Signor Resi Cursi
Largo Porta Altinia 23
31100 TREVISO
Italia

4 aprile 9

Gentile Signore,

Relativamente alla Sua lettera del 22 marzo 1969, facciamo sapere che ~~cin~~ abbiamo la possibilità di ricoverare Sua madre ed una amica fine giugno o primi di luglio, perchè tutto è gia prenotato fino al mese di settembre. Noi abbiamo prenotato già di adesso la data di 15 settembre, ma ci deve confermare.

Per giugno o luglio è possibile soltanto una cura ambulatoriale, abitando all'albergo ed effettuare da noi la cura. Per una visita ambulatoriale non è necessaria una prenotazione.

Per quanto riguarda il prezzo, trova allegato l'annesso esplicativo.

Gradisca i nostri più distinti saluti,

Prof. Dott. Anna Aslan
Direttrice dell'Istituto di Geriatria
Bucarest

Treviso, 22-3-1969

17786

Distinto Prof. Aslan,

ho letto il dibattito al quale Lei ha preso parte in Italia e riportato sul settimanale "Epoca" in data 16 dicembre 1968. Mi sono convinta che la cura del Gerovital potrebbe essere di giovamento, sia a mia madre, che ad una mia parente (entrambe 64 anni).

Avrebbero intenzione quindi di venire nella sua clinica di Bucarest per sottoporsi alla sua

cura.

Le sarei grata se volesse fornirmi ragguagli in merito alla spesa ed al periodo in cui potrebbero venire. Se fosse possibile prenoterei, per due persone, in camera unica, per la fine di giugno o per i primi di luglio corr. anno.

In attesa di una sua cortese e, se possibile, sollecita risposta, le porgo distinti saluti

Resi Cursi

Largo di Porta Altinia 23
(Italia) 31100 Treviso

Resi

Treviso, 23 aprile '69

18385/6 V

Gent.ma Prof. Aslan,

risponde alla Sua cortese lettera del 4/4/69 nella quale mi informa della prenotazione per due persone fissata in data 15 settembre p.v.-

Mi dispiace doverla disdire per l'impossibilità di un viaggio costà in quel periodo dovuta ad altri impegni.

La mamma e la sua amica verranno nei mesi giugno o luglio a prenderanno alloggio in un albergo locale

e si sottoporranno alle Sue cure in ambulatorio, come Lei mi ha suggerito.

La ringrazio vivamente per il Suo gentilissimo interessamento e Le porgo i miei più distinti saluti.

Rosi Cursi

a. Resnati la

that. refult.

Olga Resta
D'arborea 9
Roma

Ital

3939/25.12.970

Le 19 décembre o

Mme Olga Resta
D'Arborea 9
Roma

Gentile Signora,

Per comminciare, vogliamo communicarLe que il nostro prodotto se chiama Gerovital H3, il prodotto menzionatto por Lei essendo una immitazione dopo il nostro farmaco. Se capisco que il prodotto originale da migliori risultati.

Se Lei vuole procurare il nostro Gerovital H3, se può indirrizzare à:

Farmacia "Metropoli" Dr.Bruno Cassina, Locarno
Piazza Grande.
Svizzera.

Le indicazioni di tratamento accompagnano il prodotto.

Se il suo stato di salute non è tropo grave, può seguire un tratamento alternando serie de iniezioni con serie di pillole, guardando un intervalo de 1o-15 giorni entre serie, durante un anno.

Si può prendere dopo una pausa de 3-4 mesi e poi ricominciare la cura.

Si può anche prendere una pausa più lunga di 15 giorni entre serie, fine a un mese, se il suo stato di salute va migliorando.

Con distinti saluti,

Aslan

Prof.Dott.Anna Aslan,
Diretrice dell'Istituto di Geriatria
Bucarest

Vol. 23.

Roma 21-9-70 3939

Gentile Professoressa, con grande meraviglia mi accorgo che la mia ultima lettera, non è stata da Lei presa in considerazione. Proprio lo scorso anno, in settembre, ebbi il piacere di ricevere una sua lettera in risposta ad un'altra mia — Ciò che i giornali Italiani scrivono, a noi non interessa, perchè da due anni, io faccio la sua cura e sto benissimo — Il suo farmaco è preso da tutta Roma, io personalmente ho dato l'indirizzo, ove poter ricevere il medicinale, a tanti amici e parenti, nonchè ai miei propri figli, giovani e in buona salute! — Tutti hanno avuto fiducia di quanto io asserivo e hanno voluto fare anch'essi la cura —

A me, mi fu prescritta dal Professor Cassano (II Clinica Medica del Policlinico di Roma) Però mi prescrisse il KH3 ed è questa la cura che ho già ripetuta e che mi ha guarita da insonnia, disturbi di pressione e più di tutto lo stomaco — Ora mangio bene, digerisco, dormo, e la pressione è sempre normale — Nella mia ultima lettera le chiedevo di publicare il mio caso, se le facesse piacere —
Ora le ripeto ciò che ho già scritto un mese fa — Pregherei Lei d'informarmi quando deve essere ripetuta la cura, perchè in Italia neanche i medici sanno bene le cose — Io però ho preso il KH3 e dopo 5 mesi ho sospeso la cura, rifacendola dopo sette mesi di riposo —
Forse non dovevo ripetere così presto? Può Ella rispondermi? Io ho 70 anni —

molto distinti saluti
Olga Berda

Monsieur
Resta Raffaele
Bari, Italia

le 8 mai

EXAMENS DE LABORATOIRE

Sang

Urée	4o mg%
Acide urique	6,6"
Cholestérol	294"
Burstein	46 u.a.
Glycémie	1o7 mg%

Electrocardiogramme

Rythme sinusal, régulier, tachycardique (85/min.)
Axe électrique normal.
Troubles modérés d'irrigation et métaboliques.

Diagnostic: - Sténose mitrale.
- Névrose végétative (fond thyroïdien).
- Hypoacousie gauche.

INDICATIONS DE TRAITEMENT

- Gérovital H3 ampoules: une série de 12 injections intramusculaires en 4 semaines (une piqûre de 5 cc tous les lundis, mercredis, vendredis).
- Arrêt 2-3 semaines.
- Gérovital H3 dragées: une série de 24 dragées en 12 jours successifs, à raison de deux par jour, après les repas.
- Arrêt 2-3 semaines, après lequel recommencer une nouvelle série de 12 injections et continuer comme ci-dessus en alternant séries d'injections avec séries de dragées, en respectant les arrêts entre les séries.

Médication associée: Vitamine A (tablettes); Be-Total (tablettes); sédatifs (Valium, Noan).

Régime alimentaire mixte, sans abuser de alcools, café, cacao, condiments, graisses, farineux, sucreries.

Effort physique reduit. Defense de fumer. Eviter les émotions et si possible les chagrins.

Un contrôle médical cardiologique périodique est indiqué.

Prof. Dr. Anna Aslan

INSTITUT DE GERIATRIE
Bucarest

le 1-er sept. 1971

ambulat.

xxx Reviglio Giovanni, 42 ans Italie
25 août

1-er septembre 1971.
- Névrose de suprasollicitation.

14

14

les jours d'injection au Gérovital, prendre 1-2 g. de vitamine C (Cebion ou Redoxon).

le 1-er sept. 1

M. Reviglio Giovanni
Italie

14,9 g. (93%)
48%
92oo/mmc

32 mg%
5,9"

222 mg%

18 mm
38 mm

4 u.M.L.

46 u.a.
82 mg%

acide

abs.

rares épith.plats
" leuco.

Rythme sinusal, régulier, 78/min. Axe électrique dévié à gauche.
Troubles légers d'irrigation au niveau du ventricule dr.et gauche.

le 17 juillet o

M. Rey de Villarey
ITALIE

RAPPORT MÉDICAL

Diagnostic: Syndrome asthenique depréssif.
Spondylose cervico-dorso-lombaire.

Gerovital H3 ampoules: une série de 12 injections en 4 semaines à raison de 3 par semaine (une piqûre i.m. de 5 cc chaque lundi, mercredi et vendreci).

Arrêt lo jours après lequel:

Gerovital H3 dragées: une série de 24 en 12 jours (deux par jour, une dragée 2 heures après les repas principaux).

Arrêt lo jours après lequel une nouvelle série d'injections comme ci-dessus et continuer en alternant séries de dragées et séries d'injections avec les arrêts respectifs entre chaque série.

On recommande: gymnastique médicale, massage, physiotherapie, bains de boue.

Prof.Dr.Anna Aslan,

le 17 juillet o

M. Roy de Villarez

EXAMENS DE LABORATOIRE

Hémogramme

Hématocrite: 52%
Hémogl.: 15,3 gr. (96%)
Leuco.: 6.000/mmc
Polyneutr.: 67
Eosino.: 3
Lympho.: 25
Mono.: 5%

V.S.H.

1h: 2 mm
2h: 4 mm

Sang

Urée:	30 mg%
Acide urique:	4,4 mg%
Glycémie:	92 mg%
Cholestérol:	160 mg%
Bureotein:	31 mg u.a.
R.Gross:	nég.
R.Sulfate de Cad.:	nég.
R.Tymol:	3 u.M.L.

Urine - sommaire

Densité: quant.insuf.
Réaction: acide
Albumine: abs.
Glucose: abs.
Sédiment: rares épith.plats
rares leuco.
fréq.urate amorphe.

Electrocardiogramme

Rythme sinusal, régulier (72/min.).
Axe électrique dévié à gauche (-30°).
Troubles de conduction intra-ventriculaire.

Examen radiologique

Discrète spondylose cervicale inf.
Apophyses transverses C7 lég.augmentées.
Arthroses costo-vertebraux.

le 15 Avril o

Mme REVELLO MARGHERITA-EMERTINA
Italie

RAPPORT MÉDICAL

Diagnostic: Atherosclerose incipiente.
Spondylose cervicale.

Gerovital H3 ampoules: une série de 12 injections (une piqûre i.m. chaque jour).

Arrêt lo jours, après lequel une nouvelle série d'injections comme ci-dessus. Après 3 séries d'injections administrées selon nos indications, le traitement sera continué selon le schéma suivant:

Gerovital H3 ampoules: une série de 12 injections en 4 semaines à raison de 3 par semaine (une piqûre i.m. de 5 cc chaque lundi, mercredi et vendredi).

Arrêt deux semaines après lequel:

Gerovital H3 dragées: une série de 24 en 12 jours (deux par jour, une dragée après les repas principaux).

Arrêt deux semaines après lequel une nouvelle série d'injections comme ci-dessus et continuer en alternant séries de dragées et séries d'injections avec les arrêts respectifs entre chaque série.

Régime alimentaire: réduire les graisses animales, les farineux, les douceurs, l'alcool, le café.

Prof.Dr.Anna Aslan,

Mme REVELLO MARGHERITA-EMERTINA

EXAMENS DE LABORATOIRE

Hémogramme

Erythro.: 4.800.000/mmc
Hémogl.: 15 gr.(94%)
Val.glob.: o,97
Leuco: 9.000/mmc
Polyneutr.: 67
Eosino.: 4
Lympho.: 24
Mono.: 5%

Urée: 34 mg%
Glycémia: 9o mg%
Cholestérol: 269 mg%
R.Gross: nég.
R.Sulfate de Cad: Lég.po
Tymol: 5 u.M.
Burstein: 36 u.a.

V.S.H.

1h: 1o mm
2h: 17 mm
Hématocrite: 5o%

Urine - sommaire

Densité: 1o12
Réaction: acide
Albumine: abs.
Glucose: abs.
Sédiment: rares épith.plats
rares leuco.

Electroencephalogramme

Trace sans elements pathologiques.

Electrocardiogramme

Rythme sinusal, régulier, 75/min.
Axe électrique normal.
Moderates troubles diffus métaboliques et d'irrigation au niveau du ventricle gauche.

Examen radiologique

Hypertransparence osseuse modérée.
Spondylose discrete cervicale.
Apophyses transverses C7 augmentées et côte cervicale gauche.

Ital

annul

le 19 oct. 1972

. Mariano REVELLO, 46 ans e l'Italie

11 oct.

19, 1972.

- hémisyndrome fruste de queue de cheval droite, séq. post traumatisme
- scoliose dorso-lombiare; - polyarthroses
- gastro-duodénite chronique
- colite spastique

Gerovital H3

14

Gerovital H3

vitamine B1 (1oo mg) une ampoule associée à chaque injection de Gerovital H3; vitamine E, 3 dragées par jour, 15 jours par mois; Gelusil, une tabl. une heure après les repas surtout au printemps et en automne; Belladenal, une tabl. immédiatement après les repas.
Régime alimentaire: les sauces, les fritures, les boissons alcooliques interdites.

47%	34 mg%
14,4g%	4,5 "
8800/mmc	179 "
69	nég.
2	nég.
25	3 u.M.L.
4%	25 u.a.
	92 mg%

4 mm
9 mm

acide
–
lég.traces
abs.
rares épith., relat. fréq. leuco., très rares érythro.

Rythme sinusal régulier, 82/min. Axe électrique horizontalisé.

Cardio-pulmonaire: dessin pulm. accentué hilo-basal bilat.; coeur: et aorte : aspect normal. Gastro-duodénal: oesophage: aspect normal; estomac: en cascade, modérément dillaté, hypertonique, avec les ondes péristaltiques disséquantes, avec liquide d'hypersécrétion en quantité modérée, plis de la muqueuse épaissis et dépôts de mucus. Pylore excentrique et perméable; bulbe duodénal de forme et dimendions normales, avec la muqueuse oedématiée, jette le barium dans D2.
Cadre duodénal normalement déroulé, avec transit de barium accéléré. Après 24 heures: colon opacifié en entiers, d'aspect spastique, transverse beaucoup ptosé.
Colonne vert. lombo-sacrale et bassin:tranparence osseuse modérément accentuée; scoliose dorso-lombaire dextro-convave et rotation modérée de la colonne vers la droite; discarthrose modérée L5-S1; ostéoarthrose modérée des ~~mains~~ petities articulations posterieures. Bassin déformé: ostéoarthrose modérée sacro-illiaque droite et accentuée gauche; ostéoarthrose incipiente de la symphise pubienne; ostéoarthrose modérée coxo-fémorale ~~gauche~~ à droite et accentuée (avec ankylose incipiente) à gauche.

le 14 août 7o

M. Rhodio Galileo
ITALIE

EXAMENS DE LABORATOIRE

Hémogramme

Hématocrite: 5o%
Hémogl.: 15,8 gr.(98%)
Leuco.: 5.8oo/mmc

V.S.H.

1h: 4 mm
2h: 7 mm

Sang

R.Gross:	nég.
R.Sulfate de Cad.:	nég.
Tymol:	2 u.M.L.
Urée:	4o mg%
Glycémie:	91 mg%
Cholestérol:	237 mg%
Acide urique:	4,2 mg%

Urine - sommaire

Réaction: acide
Densité: 1o22
Albumine: traces peux percept.
Glucose: abs.
Sédiment: rares épith.plats,
rél.fréq.leuco.

Examen radiologique

Spondylose cervicale inf.discrète.
Apophyses transverses C7 augmentéss.
Transparence pulmonaire normale.
Coeur normal.
Lég.scoliose dorsale droite.

Electrocardiogramme

Rythme sinusal, régulier, 83/min.
Axe électrique normal.

Ital

16.IV.72

me RIBERO ERMINIA, 42 ans, 'Italie
1 avril

16 avril, 1972.

Névrose asthénique.

14

14

-

réduire les graisses animales, les farineux et les sucreries.

Mme RIBERO ERMINIA

12,2 g%
41%
7.000/mmc

32 mg%
3,7 mg%
155 mg%
nég.
nég.
3 u.M.L.
25 u.a.
89 mg%

10 mm
28 mm

acide
1015
abs.
abs.
rares épith.plates, rares leuco.

Rythme sinusal, régulier, tachycardial (94/min).
Axe électrique semiverticalisé.

Ret 24.30.I.70

29 ottobre 7o

Signora
Bice Ribighini Tirabassi
Via Pizzecolli No.1
60100 ANCONA
Italia

Gentile Signora,

Sono lieta di apprendere, dalla Sua lettera del 21 ottobre 197o, che un gruppo di personne di Ancona hanno effettuato la nostra cura con esiti favorevoli.

Naturalmente che la cura deve essere continuata ogni anno con un trattamento di mantenimento, più o meno intensivo, secondo lo stato di salute (alleghiamo l'elenco dei medici che applicano in Italia il nostro metodo di cura). Di solito, dopo una pausa più grande di 3-4 mesi, si deve fare la solita alternanza di 3 cicli di punture e tre cicli di pillole, con due settimane di riposo fra i cicli.

Le medicine si possono acquistare in Svizzera: Farmacia "Metropoli", Dott. Bruno Cassina, Piazza Grande, Locarno.

Gradisca, gentile Signora, i nostri più distinti saluti,

Aslan

Prof.Dr. Anna Aslan
Direttrice dell'Istituto di Geriatria
Bucarest

D10-9474 Fel D2.

Ancona 21 ottobre 1970

7397

Stimatissimo Dott. C. Dobrin

Direttore aiuto dell'Istituto di Geriatria
Bucarest.

Noi siamo un gruppo di Signore che abbiamo fatto la cura preventiva del suo prodigioso "Geroviital" e da un anno che abbiamo terminato la cura di 12 cicli di iniezioni alternate a quattro cicli di pillole, vorremo sapere se dopo un anno dobbiamo per non perdere gli effetti della cura, fare ancora delle iniezione o prendere delle pillole non sappiamo come contenerci perciò sarebbe ancora nostro piacere ricevere dettagliate spiegazioni oppure avere l'indirizzo italiano di un medico che possa darci le indicazioni che desideriamo, non importa se dobbiamo andare a Roma o Bologna o Milano.

In attesa di ricevere una sollecita risposta ringraziandola mi Ritengo

Gradisca distinti saluti

Pie Pellegrini Zorabaj

Spedire: Dott. Filippino Ciriaci
Via Pizzecolli n 1
60100 Ancona

le 28 mai 7o

M. MARI RICARD
Italie

RAPPORT MÉDICAL

Diagnostic: Spondylose.
Insuffisance mitrale.
Status post gastrectomie.

Gerovital H3 ampoules: une série de 12 injections en 4 semaines à raison de 3 par semaine (une piqûre i.m. de 5 cc chaque lundi, mercredi et vendredi).

Arrêt 1o jours, après lequel une nouvelle série d'injections comme ci-dessus. Le traitement sera continué selon le schéma suivant:

Gerovital H3 ampoules: une série de 12 injections en 4 semaines à raison de 3 par semaine (une piqûre i.m. de 5 cc chaque lundi, mercredi et vendredi).

Arrêt deux semaines après lequel:

Gerovital H3 dragées: une série de 24 en 12 jours (deux par jour, une dragée deux heures après les repas principaux).

Arrêt deux semaines après lequel une nouvelle série d'injections comme ci-dessus et continuer en alternant séries de dragées et séries d'injections avec les arrêts respectifs entre chaque série.

Prof.Dr.Anna Aslan,

le 29 mai 7o

M. MARI RICARD

EXAMENS DE LABORATOIRE

Hémogramme

Erythro.: 3.9oo.ooo/mmc
Hémogl.: 13,8 gr.(86%)
Val.glob.: 1,1
Leuco.: 5.6oo/mmc
Hématocrite: 42%
Polyneutr.: 62
Eosino.: 3
Lympho.: 3o
Mono.: 5%

V.S.H.

1h: 4 mm
2h: 9 mm

Urée: 38 mg%
Glycémie: 9o mg%
Cholestérol: 25o mg%
Acide urique: 4,2 mg%
Burstein: 36 u.a.

Urine - sommaire

Réaction: acide
Densité: quant.insuf.
Albumine: abs.
Glucose: abs.
Sédiment: rares épith.plats
très rares leuco.

Electrocardiogramme

Rythme sinusal, régulier, 6o/min.
Axe électrique devié à gauche.
Troubles de direction intraventriculaires (QRS=0"12) avec direction difficile en branche droite.
Troubles d'irrigation au niveau du ventricle gauche.

Examen radiologique

Poumon: normal.
Coeur: normal.
Resection gastrique large. Bouche anastomotique fonctionne lég.acceleré.
Calcification hétérotrope retrospinal C5-C6.
Apophyses transverses C7 augmentés.

Italia Amb.

le 1er févr. 4

P.C.

-elle RICCI Cinzia, 14 ans, d'Italie

- Retardation mintale.
- Mal comitial.

Aslavital x3,5 une piqûre de 3,5 cc.

14

Aslavital 1x 12 xx une xxx x

14

Metinal, Idantoinel, Gamibetal complex.

Examen psychique en annexe.

1236 RICCI Cinzia, 14 ani

Examen psihic: reexaminată între 28 - 31.I.1974.
Limbaj mult ameliorat: mai fluent; exprimare mai corectă; vocabular mai bogat.

Se observă ameliorări la probele de performanţă: lucrează mai repede, chiar dacă comparativ cu grupa sa de vîrstă, rezultatele se menţin încă slabe (Cod Wechsler lo,5<12; tapping 2o< 24; punctare T 215">T 182"; asamblare I T 2'52">T 48"; II T 2'53" > T 2'6"; III T 12'26">T 6'41")

Structurare vizuală mai bună (L.Bender) Desen mai reprezentativ.

Acum cunoaşte ceasul. Inţelege şi poate să reţină istorioare uşoare scurte, care i se citesc; înţelege mai greu texte scrise. Scrie mai mult, dar cu greşeli de ortografie. Citeşte mai bine (Silabisit).

Sociabilă, amabilă, cooperantă, binevoitoare. Se înţelege mai bine cu copiii de vîrsta ei, dar are un complex de inferioritate.

Este internă la un colegiu, ceea ce a contribuit la o mai bună încadrare în colectiv; dar nu s-au respectat recomandările noastre de activitate.

Se menţin recomandările de invăţămînt special (exerciţii zilnice repetate de copiat, dictat, cetit, povestit, desen, calcule etc.) şi pregătire profesională. Educaţie fermă, perseverentă. Gimnastică medicală. Gospodărie, lucru manual. Societatea copiilor de vîrsta ei. Să i se dezvolte spiritul de iniţiativă şi independenţă.

Psiholog cercetător ştiinţific, Asistent,

Cecilia Enăchescu N. Vasiliu

le 28 mai 3

Ambulat.

-elle RICCI Cinzia, 13 ans, d'Italie,
en mai 1973.

- Retardement mental.

3cc

1

Régime alimentaire: riche en protéines et vitamines.

Il est recommandé de prendre des leçons chez un logopède, dans une école spécialisée.

Gymnastique médicale et sport.

M-elle RICCI Cinzia
Italie

42%	28 mg%
13,8 g%	5,8"
4900/mmc	155"
65	lég.pos.
3	nég.
27	6 u.M.L.
5%	33 u.a.
	85 mg%

Electroencéphalogramme

Concl. Le tracé ne met pas en évidence des éléments avec signification pathologique. Pas d'éléments du type comitial. Le tracé est en concordance avec l'âge, au rythme alpha bien constitué.

Rythme sinusal, régulier, 85/min. Axe électrique normal.

Radiographie crâne:

Empreinte vasculaire légèrement accentuée dans la région frontale et pariéto-occipitale.
Selle turcique normale, aux apophyses clinoïdes post. modérément hypertrophiées eu avec légère hypertransparence.

Colonne cervicale:

modifications d'atrophie hypertrophique au niveau des surfaces articulaires entre C7-D2.
ostéoarthrose incipiente des petites articulations post entre C7-D2.

M-elle RICCI Cinzia
Italie

Examen psychologique

Antécédants. Couches difficiles (asphyxie?) avec forceps. Marche normalement. Parle à 2 ans. Crises comitiales entre 4-12 ans. Fille unique. Le père géomètre, la mère institutrice - nervosisme. Passe son temps avec une grande-mère de 84 ans. Elle a fait de la gymnastique, du basket, de la natation. Difficulté à l'étude; elle n'a pas pu suivre les cours de l'école élémentaire; elle n'a pas reçu une éducation intellectuelle correspondante à son niveau mental.

Examen psychique. Elle peut se servir soi-même. Propre. Coquette. Comportement normal. Bienveillante, cooperante, tranquille. Elle s'exprime relativement correctement, mais avec un vocabulaire très reduit. Peut copier des textes, mais écit avec difficulté, à l'indication'des mots, des chiffres de 1-1o.Elle retient plus facilement des notions pratiques, qui l'intéressent. Elle n'a pas l'esprit d'orientation, elle ne connait pas l'horologe, la monnaie. Elle ne peut pas calculer, compter. Représentation spatiale déformée. Dessin simpliste.

Elle fait des progrès par l'excercice aux épreuves d'assemblage (par l'excercice elle réduit le nombre des mouvements, les hésitations, le temps d'exécution).

Son développement affectif; elle est sensible, délicate, attachée à la famille. Prefère la société des adultes - besoin de protection.

Conclusions. Retardement mental. Education intellectuelle non-correspondante.

Recommandations. Etre préparée, en première étape, par un professeur de spécialité. Ultérieurement: être encadrée dans une école d'enseignement spécial en vue d'une éducation professionnelle. Gymnastique médicale.Organiser les loisirs et les vacances avec l'avis du médécin neurologue. Elle doit faire tous les jours des corvées de menage et du travail manuel.

Toute l'activitée sera organisée graduellement, en évitant la sursolicitation physique et intellectuelle et en respectant les heures de repos. Etre surveillée constament, pour éviter tout accident. Etablir un climat familiaire calme, égal. Créer les occasions pour pouvoir jouer avec les autres filles de son âge. Lui développer l'esprit d'initiative et d'indépendance.

Chercheur scientifique,

Cecilia Enăchescu

Madame Ricci Fernanda

Pistoia, Italia

24 mars

EXAMENS DE LABORATOIRE

Hémogramme

Hématocrite	50%
Hémogl.	14,8 g (92%)
Leuco.	6.200/mmc
Polyneutr.	62
Eosino.	3
Lympho.	31
Mono.	4%

V.S.H.

1h - 15 mm
2h - 33 mm

Sang

Urée	30 mg%
Acide urique	4,9 "
Cholestérol	189 "
Burstein	44 u.a.
Gross	nég.
Sulfate de Cadmium	"
Thymol	3 u.M.L.
Glycémie	91 mg%

Urines

Sommaire

Réaction	acide
Densité	1017
Albumine	traces très fines
Glucose	nég.

Sédiment: rares épith.plats
relat.fréq.leuco.
urate amorphe present

Electrocardiogramme

Rythme sinusal, régulier, 60/min.
Axe électrique dévié à gauche.

Electroencéphalogramme

Concl. Tracé ralenti, avec des éléments de type névrotique.

Examen oscillométrique

	droite	gauche
Jambe, tiers inf.	3,25 à 11	3,75 à 11
" " sup.	6,75 à 11	7 à 11

Examens radiologiques

- Hypertransparence osseuse accentuée.
- Spondylarthrose cervicale, avec des discarthroses.
- Slondylose lombaire avec hyperlordose.
- Calcification de l'aorte abdominale.

Examen ophtalmologique

F.O.
Papille = petite, hypérémique, avec halo temporel.
Macule = normale, reflet fovéolaire abolit.
Vaisseaux = arteres relativement rectilignes.
veines normales
Choroïde = normale
Rétine = normale
T.A.C.R. = 42 g.eau.

INDICATIONS DE TRAITEMENT

Diagnostic: - Athérosclérose incipiente.
- Névrose anxieuse.

- Gérovital H3 ampoules: une série de 12 injections intramusculaires en 4 semaines (une piqûre de 5 cc tous les lundis, mercredis, vendredis).
- Arrêt 14 jours.
- Gérovital H3 dragées: une série de 24 dragées en 12 jours successifs, à raison de deux par jour, après les repas.
- Arrêt 14 jours, après lequel recommencer une nouvelle série de 12 injections et continuer comme ci-dessus en alternant séries d'injections avec séries de dragées, en respectant les arrêts respectifs de 14 jours.

Dr. C. David
Directeur Asj.de l'Institut de Gériatrie
Bucarest.

Examens radiologiques

- Hypertransparence osseuse accentuée.
- Spondylarthrose cervicale, avec des discarthroses.
- Slondylose lombaire avec hyperlordose.
- Calcification de l'aorte abdominale.

Examen ophtalmologique

F.O.
Papille = petite, hypérémique, avec halo temporel.
Macule = normale, reflet fovéolaire abolit.
Vaisseaux = arteres relativement rectilignes.
veines normales
Choroïde = normale
Rétine = normale
T.A.C.R. = 42 g.eau.

INDICATIONS DE TRAITEMENT

Diagnostic: - Athérosclérose incipiente.
- Névrose anxieuse.

- Gérovital H3 ampoules: une série de 12 injections intramusculaires en 4 semaines (une piqûre de 5 cc tous les lundis, mercredis, vendredis).
- Arrêt 14 jours.
- Gérovital H3 dragées: une série de 24 dragées en 12 jours successifs, à raison de deux par jour, après les repas.
- Arrêt 14 jours, après lequel recommencer une nouvelle série de 12 injections et continuer comme ci-dessus en alternant séries d'injections avec séries de dragées, en respectant les arrêts respectifs de 14 jours.

Dr. C. David
Directeur Asj.de l'Institut de Gériatrie
Bucarest.

Italia Amb.

1er févr. 4

P.C.

-me RICCI Gina, 5o ans, d'Italie

- Spondylose cervico-dorso-lombaire avec des radiculalgies.
- Polyarthrose.
- Dyscinésie biliaire - hépatopathie latente.
- Névrose réactive.
- Métro-annexite chronique- Fibromatose utérine.

Gérovital H3

14

Aslavital

14

Vitamines B_1 (2oo mg) et B_{12}(5o gamma) deux séries le printemps et deux séries l'automne. ROWACHOL ou quelque chose similaire, après les repas principaux 2 dragées ou gouttes sélon des indications. Nous recommandons une cure d'eaux minéraux pour les vois biliaires, pendant 3 ans. Au bésoin associez Valium ou similaire.

Contrôle gynecologique périodique.

Régime alimentaire: Réduire les graisses animales, crème, crème fouéttée, âbats, fritures, condiments, café, et boissons alcoolisées.

Réduire le nombre des cigarettes.

Nous recommandons de la gymnastique médicale pour la colonne vertébrale et des massages cervico-dorsals.

Eviter les chagrins et les émotions.

Monsieur

Ricci Mario

Rimini, Italia

le 22 avril 9

INDICATIONS DE TRAITEMENT

Diagnostic: - Spondylose cervico-dorso-lombaire avec radiculalgies du coté gauche.
- Gastrite chronique.

- Gérovital H3 ampoules: une série de 12 injections intramusculaires en 4 semaines (une piqûre de 5 cc tous les lundis, mercredis, vendredis).

- Arrêt 14 jours.

- Gérovital H3 dragées: une série de 24 dragées en 12 jours successifs, à raison de deux par jour, après les repas.

- Arrêt 14 jours, après lequel recommencer une nouvelle série de 12 injections et continuer comme ci-dessus en alternant séries d'injections avec séries de dragées, en respectant les arrêt de 14 jours entre les series.

Régime alimentaire mixte: éviter les graissses, surtout celles d'origine animale, condiments, sauces, conserves, sel, alcools. Sont permises: viande ou poisson maigre, lait et laitages écrémés, salades, fruits, légumes, etc.

Dr. C. David
Directeur Adj.de l'Institut de Gériatrie
Bucarest

Monsieur
Ricci Mario
Rimini, Italia

le 22 avril 9

EXAMENS DE LABORATOIRE

Hémogramme

Hématocrite	45%
Hémogl.	12,5 g (78%)
Leuco.	7.800/mmc
Polyneutr.	62
Eosino.	3
Lympho.	29
Mono.	6%

V.S.H.

1h - 4 mm
2h - 12 mm

Sang

Cholestérol	256 mg%
Glycémie	107 "
Urée	42 "
Acide urique	5,8 "

Examen ophtalmométrique

F.O. Papille = pâle
Macule = normale, reflet fovéolaire abolit.
Vaisseaux = artères rétrécies, avec reflet axial élargi, relativement sinueuses.
veines modérément rétrécies.
Choroïde = sclérose généralisée IIème degré.
Rétine = sans modifications.
T.A.C.R. = 30 g.eau.
T.A. = 120/80 mmHg.

le 28 Juillet 9

R.D.

Mrs. Giorgina Ricci

Italie

RAPPORT MÉDICAL

Diagnosis: - Polyarthrosis

- Gerovital H3 ampoules: une série de 12 injections en 4 semaines à Raison de 3 par semaine (une piqûre i.m. de 5 cc chaque lundi, mercredi et vendredi);
- Arrêt 1o jours, après lequel:
- Gerovital H3 dragées: une série de 24 en 12 jours (deux par jour, une dragée après les repas principaux);
- Arrêt 1o jours, après lequel une nouvelle série d'injections comme ci-dessus et continuer en alternant séries de 12 injections et séries de dragées avec les arrets respectifs entre chaque série.

Dr. C. David
Directeur Adj. Scientifique

le 16 juillet 9

Mme. Ricci Giorgina,
Italie

acide
1o22
abs.
"

rares épith. plats; rares leuco.
Flore bactérienne présente.

Rythme sinusal, régulier, bradicardique (42/min).
Axe électrique horizontalisé.

- Hiles accentués.
- Dessin broncho-vasculaire légèrm. accentué aux bases.
- Coeur avec ventricule gauche légèrm. agrandi.
- Aorte dans les limites de l'âge.

Electroencéphalogramme

Concl.: tracé correspondant à l'âge, avec discrets éléments de type A.S.

Examen oscillométrique

	droite	gauche
Jambe, tiers inf.	4 à 1o-11	3,5o à 1o-11
" " sup.	6,5o à 1o-11	6 à 1o_11

Examen ophtalmologique

Presbiopie. Gerontoxon.

le 16 juillet 9

Mme. Ricci Giorgina,
Italie

Examen ophtalmologique

Cortical cataracte .

F.O.: papille avec excavation physiologique.
macule- normale, reflet fovéolaire aboli.
vaisseaux- artères et veines normales.
coroïde
rétines) normales.
T.A.C.R. = 40 g eau
T.A. = 120/80 mmHg

R?

le 28 Juillet 9

Mme Lea Ricci
Italie

RAPPORT MÉDICAL

Diagnostic: - psoriasis;
- légère athérosclérose.

- Gerovital H3 ampoules: une série de 12 injections en 4 semaines à raison de 3 par semaine (une piqûre i.m. de 5 cc chaque lundi, mercredi et vendredi);
- Arrêt 10 jours, après lequel :
- Gerovital H3 dragées: une série de 24 en 12 jours, deux par jour, une dragée après les repas principaux;
- Arrêt 10 jours, après lequel une nouvelle série d'injections comme ci-dessus et continuer en alternant séries de dragées et séries d'injections avec les arrêts respectifs entre chaque série.

Dr. C. David
Directeur Adj. Scientifique

le 17 juillet 9

Mme. Ricci Lea,
Roma-Italia

acide
1o25
abs,
"
rares épith. plats, très rares leuco.

Rythme sinusal, régulier, bradicardique (54/min). Axe électrique à +30°. Légères troubles diffuses de circulation.

Coeur-poumon: - hemidiafragmes en haut.
- hiles accentués.
- coeur horizontalisé.
- aorte normale.
- spondylose segmentaire inf. cervicale avec ostéophytose angulaire marquée C4-C5; C5-C6, et discrets disque-arthrose au même niveau.
- spondylose dorsale avec modifications minimes radiologiques.
- ostéoporose lombaire.
- pincement modéré de l'espace L5-S1 avec modifications de disque-arthrose.
- sacralisation L5.

Examen oscillométrique

	droite	gauche
Jambe, tiers inf.	4,25 à 8-9	4,75 à 8-9
" " sup.	6,25 à 8-9	6,75 à 8-9

Concl.: indices oscillométriques normaux.

le 17 juillet

Mme. Ricci Lea,
Roma-Italia

Métabolisme basal

Poids corporel: 61 kg
Taille : 156 cm
Press.atmosph.: 762 mmHg
Température : 22°
Cons. oxygène : 230 cc
Métabolisme basal : + 15,5%

Examen ophtalmologique

Hypermetropie.

Gerontoxon - arc sup. 0,5 mm

F.O. : macule: normale, reflet fovéolaire aboli.
vaisseaux : artères et veines = normales
coroïde, rétine) normales.

T.A.C.R. = 40 g eau
T.A. = 140/90 mmHg

Mademoiselle 25 août 9

Ricci Enrichetta

Turin, Italie

RAPPORT MEDICAL

Diagnostic: - Hépato-cholécystite chronique.
- Colite chronique.
- Dyscinésie biliaire
- Spondylose lombaire.
- Viscéro-ptose.

- Gérovital H3 ampoules: une série de 12 injections intramusculaires en 4 semaines (trois piqûres de 5 cc par semaine).

- Arrêt 14 jours.

- Gérovital H3 dragées: une série de 24 dragées en 12 jours successifs, deux par jour, après les repas.

- Arrêt 14 jours, après lequel recommencer une nouvelle série de 12 injections et continuer comme ci-dessus alternant séries d'injections avec séries de dragées, en respectant les arrêts de 14 jours entre les séries.

Médication associée:
- Decholin, deux tablettes après les repas principaux.
- Combésim, une tablette avant les repas.

Régime alimentaire mixte: éviter graisses d'origine animale, sauces, légumes riches en cellulose, hachis, conserves.

Prof. Dr. Anna Aslan
Directeur de l'Institut de Gériatrie
Bucarest

25 août 9

Mademoiselle
Ricci Enriquetta
Turin, Italie

EXAMENS DE LABORATOIRE

Hémogramme

Hématocrite	38%
Hémogl.	11,7 g. (73%)
Leuco.	5.2oo/mmc
Polyneutr.	67
Eosino.	3
Lympho.	26
Mono.	4%

V.S.H.

1h - 16 mm	
2h - 35 mm	

Sang

Glycémie	89 mg%
Cholestérol	185"
Acide urique	3,7"
R.Gross	nég.
R. Sulfate de Cadmium	"
Thymol	3 u.M.L.

Urines (Sommaire)

Réaction	acide
Albumine	traces fines
Glucose	abs.

Examen oscillométrique

	droite	gauche
Jambe, tiers inf.	2 à 13-16	2,5o à 13-16
" " sup.	5 à 13-16	5,5o à 13-16

Concl. Indices oscillométriques dans les limites normales.

Electrocardiogramme

Rythme sinusal, régulier, 8o/min.
Axe électrique normal.
Troubles légers d'irrigation au niveau du ventricule gauche.

Examens radiologiques

- Esromac allongé, très ptosé, hypotonique, hypokinétique.
- Evacuation lente.
- Bulbe régulier.
- Point cystique sensible.

Colon après 24 heures:
- Barium non-évacué se trouve dans tout le colon.
  Ptose IIème degré.

---

le 25 août 9

Mademoiselle
Ricci Maria
Torno, Italie

RAPPORT MEDICAL

Diagnostic: - Spondylose cervico-dorso-lombaire.
- Polyarthroses.
- Troubles post méno-pause.
- Athéromatose modérée.
- Dyskinésie biliaire.

- Gérovital H3 ampoules: une série de 12 injections intramusculaires en 4 semaines (trois piqûres de 5 cc par semaine).

- Arrêt 14 jours.

- Gérovital H3 dragées: une série de 24 dragées en 12 jours successifs, deux par jour, après les repas.

- Arrêt 14 jours, après lequel recommencer une nouvelle série de 12 injections et continuer comme ci-dessus alternant séries d'injections avec séries de dragées, en respectant les arrêts de 14 jours entre les séries.

Médication associée:
- Decholin, deux tablettes après les repas principaux.
- Femovirin, une ampoule toutes les 6 semaines.

Régime alimentaire mixte: éviter graisses d'origine animale, sauces, fritures, conserves, condiments,etc.

Prof. Dr. Anna Aslan
Directeur de l'Institut de Gériatrie
Bucarest

Mademoiselle 25 août 9

Ricci Maria

Torino
Italie

EXAMENS DE LABORATOIRE

Hémogramme

Hématocrite	4o%
Hémogl.	12,2 g (76%)
Leuco.	5.9oo/mmc
Polyneutr.	64
Eosino.	3
Lympho.	29
Mono.	4%

V.S.H.

1h - 8 mm
2h - 2o mm

Sang

Glycémie	9o mg%
Cholestérol	211"
Acide urique	3,2"

Urines (Sommaire)

Réaction	acide
Albumine	traces fines
Glucose	abs.

Examens oscillométriques

	droite	gauche
Jambe, tiers inf.	o,75 à 1o-13	1 à 1o-13
" " sup.	1,25 à 1o-13	1,5o à 1o-13

Concl. Indices oscillométriques bas bilatérakement.

Electrocardiogramme

Rythme sinusal, régulier, 66/min.
Axe electrique normal.

Examens radiologiques

- Transparence pulmonaire agrandié.
- Diaphragme avec mouvements réguliers.
- Coeur allongé.
- Aorte opacifiée IIIème degré.

- Hypertransparence osseuse accentuée.
- Spondylose cervicale 1/3 moyenne.
- Arthrose cervicale inf.postérieure.
- Halux valgus.
- Arthroses halux
- Arthrose tarso-métatarsienne V gauche.

Prin Ana BARTOLI
(Italia)

REPUBLICA SOCIALISTĂ ROMÂNIA
MINISTERUL SĂNĂTĂȚII ȘI PREVEDERILOR SOCIALE
INSTITUTUL DE GERIATRIE „BUCUREȘTI"

Telefon: 17.24 41—17.76.86
Str. M. Căldăruşani, 9
București 11

Nr. ieşire .....

1968 luna janvier ziua 16

Monsieur Eugenio Ricci

Indications de traitement au Gérovital H3

- Test de tolérance:
  le premier jour : une injection de 1 cc, souscutanée.
  le lendemain : une injection de 2 cc, intramusculaire.
  S'il ne se présente pas de phénomènes allergiques, commencer le traitement :
- Une série de 12 injections en quatre semaines (une injection intramusculaire de 3 cc chaque lundi, mercredi, vendredi). Ne pas utiliser la dose entière de 5 cc.
- Observer ensuite un arrêt de dix jours, après quoi:
- Une série de 12 dragées en 12 jours (une dragée deux heures après déjeuner).
- Observer ensuite un arrêt de dix jours, après quoi recommencer une nouvelle série d'injections comme ci-dessus et continuer en alternant séries de dragées et séries d'injections avec arrêts de dix jours entre chaque série respective.

Pas de contre indications pour la médication associée mentionnée.

Prof. Dr. Anna Aslan

I. P. „Grafica nouă" U. III c. — 24095

le 3 juin 70

Madame
Ricciardi Zoe
Italie

RAPPORT MEDICAL

Diagnostic: - Polyarthrose
- Tendance à l'enbonpoint

Indications de traitement:

Gérovital H3:ampoules: une série de 12 injections intramusculaires en 4 semaines (trois piqûres de 5 cc par semaine).
Arrêt 14 jours.
Gérovital H3 dragées: une série de 24 dragées en 12 jours successifs, deux par jour, après les repas principaux.
Arrêt 14 jours, après lequel recommencer une nouvelle série de 12 injections et continuer comme ci-dessus alternant séries d'injections avec séries de dragées en respectant les arrêts de 14 jours enter les séries.
Régime alimentaire: suiver la diète indiquée antérieurement.

Prof.Dr. Anna Aslan

Madame
Ricciardi Zoe
Italie

EXAMENS DE LABORATOIRE

Hémogramme		Sang	
Erythro.	4200000/mmc	Urée	4o mg%
Hémogl.	11,7 g (73%)	Cholesterol	314 mg%
Val.Glob.	o,89	Glycémie	111 mg%
Polyneutr.	67	R.Gross	nég.
Eosino.	4	R.Sulf.Cadm.	"
Lympho.	25	R.Thymol	2 u.M.L.
Mono.	4%	Acide urique	5,5 mg%
Hématocrite	41%	Burstein	49 u.a.

V.S.H.
1h - 5 mm
2h - 13 mm

Urines (Sommaire)

Réaction	acide
Densité	quant. insuffis.
Albumine	traces légères
Glucose	abs.
Sédiment	rares épith. plats; fréq. leuco.; fréq. urates amorphes.

Examen ophtalmologique

Gérontoxon 1,5 mm.
Catharacte corthicale post-YG., périphérique, incipiente.
F.Y. = papille: petite, plate, rose.
macule: normale, rêflet fovéolaire abolit.
vaisseaux: artères + veines - légèrem. retrécies.
choroïde+rhétine - normales.
T.A.C.R. - 4o g eau.
T.A. - 13o/85 mmHg

le 3 juin 70

Monsieur
Tomasso Ricciardi
Italie

RAPPORT MEDICAL

Diagnostic: - Hypertension artérielle

Gérovital H3 ampoules: une série de 12 injections intramusculaires en 4 semaines (trois piqûres de 5 cc par semaine).
Arrêt 14 jours.
Gérovital H3 dragées: une série de 24 dragées en 12 jours successifs, deux par jour, après lequel pas principaux.
Arrêts 14 jours, après lequel recommencer une nouvelle série de 12 injections et continuer comme ci-dessus alternant séries d'injections avec série s de dragées, en respectant les arrêts de 14 jours entre les séries.
Régime alimentaire: éviter les plats au sauce, les graisses animales, sucre et produits sucrés, pâtes.
Préférer: viande maigre, légumes, fruits, jus.
On reccommande: exercises physiques.

Prof.Dr. Anna Aslan

Monsieur
Tomasso Ricciardi
Italie

EXAMENS DE LABORATOIRE

Hémogramme		Sang	
Erythro.	4400000/mmc	Urée	46 mg%
Hémogl.	13 gr (82%)	Glycémie	107 mg%
Val.Glob.	o,93	Cholesterol	243 mg%
Leuco.	5000/mmc	R.Gross	nég.
Polyneutr.	64	R.Sulf.Cadmium	"
Eosino.	4	R.Thymol	2 u.M.L.
Lympho.	27	Acide urique	7,5 mg%
Mono.	5%	Burstein	41 u.a.
Hématocrite	46%		

V.S.H.
1h - 3 mm
2h - 7 mm

Urines (Sommaire)

Réaction	acide
Densité	1015
Albumine	traces accentuées
Glucose	abs.
Sédiment	rares épith. plats; beaucoup de leuco.; rélativement fréq. hémato.

Electrocardiogramme

Rythme sinusal régulier, tachycardique (88/min).
Axe électrique orisontalisée.
Troubles d'irrigation au niveau du ventricule gauche.
P2 pulmonaire ?

Examen ophtalmologique

Gérontoxon 1 mm.
Catharacte cunéiforme OS, centrale, incipiente.
F.Y.: papille - les deux yeux - pale.
macule - normale, reflet fovéolaire abolit.
vaisseaux - artères avec rayon axial élargi, légèrem.inflexioné
rhétine - normale.
T.A.C.R. - 42 g eau.
T.A. - 15o/8o.

Monsieur Tommaso Ricciardi
Italia, Napoli

EXAMENS DE LABORATOIRE

Hémogramme

Hématocrite	52%
Hémogl.	14,3 g.(90%)
Leuco.	6.400/mmc
Polyneutr.	70
Eosino.	3
Lympho.	22
Mono.	5%

V.S.H.

1h - 4 mm
2h - 8 mm

Sang

Urée	20 mg%
Cholestérol	224 mg%
Acide urique	5,3 "
Glycémie	96 "
R.Gross	nég.
R.Sulfate de Cadmium	faibl.pos.
Thymol	4 u.M.L.

Groupe sanguin A(II)

Urines

Sommaire

Réaction	acide
Densité	1014
Albumine	traces prononcées
Glucose	nég.

Sédiment: rares épith.plats; rares leuco.; très rares cylindres granuleux; rares cristaux d'oxalate de Ca.

Examen ophtalmologique

F.O.
Papille = relativement petite, plane, pâle, à l'oeil gauche excavation.
Macule = normale, reflet foveolaire abolit.
Vaisseaux = artères légerement rétrécies, relativement rectilignes à l'oeil droit et avec irrégularités de calibre (temporelle supérieure). veines légerement rétrécies.
Choroïde = normale.
Rétine = sans modifications.
T.A.C.R. = 40 g.eau.

Examens radiologiques

- Fibrose accentuée péribroncho-vasculaire et parénchymateuse, bouton aortique élargi et calcifié.
- Spondylose cervicale très accentuée avec ostéoporose et sclérose non-homogène des corps vertébraux.
- Arthrose sacro-iliaque bilatérale.

Monsieur
Tommaso Ricciardi
Italia, Napoli

INDICATIONS DE TRAITEMENT

Diagnostic: - Hypertension artérielle.
- Spondylose cervicale.

- Gérovital H3 ampoules: une série de 12 injections intramusculaires en 4 semaines (une piqûre de 5 cc tous les lundis, mercredis, vendredis).

- Arrêt 14 jours.

- Gérovital H3 dragées: une série de 24 dragées en 12 jours successifs, à raison de deux par jour, une dragée à 2-3 heures après les repas principaux.

- Arrêt 14 jours, après lequel recommencer une nouvelle série de 12 injections et continuer comme ci-dessus en alternant séries d'injections avec séries de dragées, en respectant les arrêts de 14 jours après chaque serie respective.

Médication associée: au besoin des hypotensifs. Un contrôle périodique de la tension artérielle est indiqué.
Gymnastique; éviter le tabac.

Prof. Dr. Anna Aslan
Directeur de l'Institut de Gériatrie
Bucarest.

Madame
Zoe Verra - Ricciardi
Italia

EXAMENS DE LABORATOIRE

Hémogramme

Erythro.	4.200.000/mmc
Hémogl.	11,2 g.(70%)
Val.Gabb.	0,83
Leuco.	7.400/mmc
Polyneutr.	60
Eosino.	4
Lympho.	30
Mono.	6%
Hématocrite	39%
Thrombocytes	220.000/mmc

Sang

Urée	30 mg%
Cholestérol	215 mg%
Acide urique	6,1 "
Glycémie	96 "
R.Gross	nég.
R.Sulfate de Cadmium	"
Thymol	2 u.M.L.

Urines

Sommaire

Réaction	acide
Densité	1015
Albumine	nég.
Glucose	"

Sédiment: rares épith.plats; fréq.leuco.

Examen ophtalmologique

F.o. on voit avec + 3D
Papille = petite, hypermétropique, plane.
Macule = normale, reflet fovéolaire abolit.
Vaisseaux = arteres et veines = relativement rétrécies, rectilignes.
Choroïde = normale.
Rétine = sans modifications.

T.A.C.R. 40 g.eau.

Electrocardiogramme

Rythme sinusal, régulier (86/min.)
Axe électrique horizontalisé.
Légers troubles d'irrigation myocardique au niveau du ventricule gauche.

Examens radiologiques

- Spondylose cervicale avec osthéophytes accentuées C5-C6, sclérose nonhomogène.
- Sacralisation L5-S1; discopathie L1-L2; L3-L4.
- Spondylose lombaire.

- Coeur horizontalisé.

Madame Zoe Verra - Ricciardi
Italie, Naples

Diagnostic: - Hypoparathyroïdie.
- Anémie hypochrome.
- Spondylose cervicale et lombaire

INDICATIONS DE TRAITEMENT

- Gérovital H3 ampoules: une série de 12 injections intramusculaires en 4 semaines (une piqûre de 5 cc tous les lundis, mercredis, vendredis).

- Arrêt 14 jours.

- Gérovital H3 ampoules: une nouvelle série de 12 injections comme-ci-dessus.

- Arrêt 14 jours.

- Gérovital H3 dragées: une série de 24 dragées en 12 jours successifs, à raison de deux par jour, una dragée à 2-3 heures après les repas principaux.

- Arrêt 14 jours, après lequel recommencer une nouvelle série de 12 injections et continuer en alternent une série de 12 injections avec une série de 24 dragées, en respectant les arrêts de 14 jours après chaque série respective.

Médication associée: les vitamines B_1, C,
Calcium.

Prof. Dr. Anna Aslan
Directeur de l'Institut de Gériatrie
Bucarest.

M. Riccio Camillo

EXAMENS DE LABORATOIRE

Urines

Réaction	acide
Densité	1o21
Albumine	nég.
Glucose	"
Sédiment:	rares épith.; rares leuco.; rare acide urique.

Examen oscillométrique

	droite	gauche
Jambe, tiers inf.	1 à 7-8	o,5o à 7-8
" " sup.	1,5o à 7-8	o,75 à 7-8

Concl. Indices oscillométriques très bas, prédominant à la jambe gauche.

Electrocardiogramme

Rythme sinusal, régulier (72/min.).
Axe électrique dévié à gauche (-20°).
Troubles diffus d'irrigation myocardique (ventr.dr.et gauche).
Troubles de conduction de branche droite.

INDICATIONS DE TRAITEMENT

- Gérovital H3 ampoules: une série de 12 injections en 4 semaines (trois par semaine: lundi injection intraartérielle dans l'artère fémorale droite, mercredi injection intramusculaire, vendredi injection intraartérielle dans l'artère fémorale gauche). En cas de difficulté de technique, toutes les injections seront intramusculaires).
- Arrêt 1o-14 jours, après lequel recommencer comme ci-dessus durant une année.

Madame Luisella Bacchi

EXAMENS DE LABORATOIRE

Hémogramme

Erythro.	3.900.000/mmc
Hémogl.	12 g (75%)
Val.Glob.	0,95
Leuco.	6.000/mmc
Polyneutr.	68
Eosino.	3
Lympho.	26
Mono.	3%
Hématocrit	35%

V.S.H.

1h - 2 mm
2h - 5 mm

Sang

Cholestérol total	210 mg%
" ester.	162 "
" libre	48 "
Lipides totaux	1010"
Acide urique	4,2 "
Urée	20 "
Glycémie	124 mg%

Urines

Sommaire

Réaction	acide
Albumine	traces fines
Glucose	nég.

Sédiment: fréq.épith.; rares leuco.;
rare urate de Na., rares érythro.

Electrocardiogramme

Rythme sinusal, régulier (88/min.)
Axe électrique normal. (+60°).
Troubles diffus d'irrigation myocardique.

Examens radiologiques

- Spondylose cervicale accentuée C_4-C_7, avec discarthrose (ostéophytose antérieure et postérieure vers les trous de conjugaison; apophyses transverses C_7 agrandies).
- Spondylose dorsale 2/3 sup.
- Attitude scoliotique lombaire gauche.

INDICATIONS DE TRAITEMENT

- Gérovital H3 ampoules: une série de 12 injections en 4 semaines, (une piqûre de 5 cc chaque lundi, mercredi, vendredi).
- Arrêt 10 jours, après lequel recommencer comme ci-dessus et répéter 4 fois.
- Après le repos après la IVème série d'injections, faire une série de 24 dragées en 12 jours successifs, à raison de deux par jour, une dragée à 2-3 heures après les repas principaux.
- Arrêt 10 jours, après lequel recommencer une nouvelle série de 12 injections et continuer jusqu'à la fin de l'année en alternant séries d'injections avec séries de dragées, en observant les arrêts de 10 jours entre les séries.

Il est indiqué de faire en association un traitement au Cferro durant 10 jours chaque mois, trois tablettes par jour. Ceferro,

DOTT. CAMILLO RICCIO

10323

Torino, le 10 mai 1968

vu le 13-VI
A.P. elisa

A l'Institut de Gériatrie

de B U C A R E S T

Str. Monastirea Caldarusani 9

A l'aimable attention de Mr. David, Directeur Adjoint.

Monsieur le Directeur,

Je vous remercie pour votre lettre du 11 mars que j'ai reçue, depuis déjà quelque temps, avec bien de retard postal.

J'ai maintenant décidé de me rendre à Bucarest, comme vous m'avez suggéré. J'ai déjà fixé l'avion et les chambres à l'Hotel Athéné pour le 13 juin et, si tout va selon les prévisions, je serai chez votre Institut vendredi le 14 juin, au matin.

Veuillez bien donner instructions pour les analyses et les tests nécessaires pour deux personnes et si vous avez de difficultés veuillez bien m'informer à mon adresse de Turin.

Si, par contre, vous avez seulement à me préciser l'heure du rendez-vous à votre Institut, ou à la Section près de laquelle on nous attendra, veuillez me la faire connaître à l'Hotel Athéné, pour la date de mon arrivée.

En vous remerciant d'avance pour votre empressement, je vous prie d'agréer, Monsieur le Directeur, l'expression de mes meilleurs sentiments.

Ricci

(Camillo Riccio)
Via Arsenale, 35 bis
10121- TORINO (Italie)

Mise à jour
en cours

8124/16-III

Dott. Camillo Riccio
Via Arsenale 35 bis
Torino,
Italia

le 11 mars 8

Monsieur,

Nous accusons réception de votre lettre du 26.II. 1968 et sommes d'avis qu'un traitement au Gérovital H3 - facteur vitaminique, eutrophique et régénérateur - est indiqué pour l'état de votre santé.

C'est avec plaisir que nous vous attendons à l'Institut de Gériatrie de Bucarest, où il y a une section clinique pour les patients de l'étranger. Il faut envisager un séjour d'environ deux semaines, quand seront effectuées toutes les analyses nécessaires, tests de laboratoire, etc., sera initié le traitement, qui sera continué après à domicile, d'après nos prescriptions.

Le mois de juin est bien choisi, mais veuillez avoir l'obligence de nous faire savoir au moins deux semaines d'avance, la date précise de votre arrivée.

Je vous prie d'agréer, Monsieur, l'expression de mes sentiments les meilleurs,

Dr. C. David
Directeur Adj.de l'Institut de Gériatrie
Bucarest.

DOTT. CAMILLO RICCIO

D10-8124

Turin, le 26 février 1968

bozo Tulb. circulatoire
mesure vin / ki juice

M.me le Docteur
Anne ASLAN
Clinique Aslan

BUCAREST

Madame,

j'ai lu avec intérêt ce que les journaux italiens ont récemment publié au sujet de Votre traitement de rajeunissemnt.

Comme je suis agé de soixante-ans et je souffre de troubles circolatoires, surtout aux artères des jambes, je pense que le susdit traitement puisse faire à mon cas.

Si Vous êtes disposé de me visiter et prendre soin de moi, je viendrais à Bucarest dans la période que Vous m'indiquerez. En ce cas je voudrais savoir combien de jours je devrais rester dans Votre ville et si je dois retenir une chambre dans un hôtel ou bien dans Votre clinique.

Si c'est possible j'aimerais mieux venir en Roumanie au début de l'été, c'est à dire a partir du mois de juin à cause de mon travail, mais, si c'est nécessaire, je peux toujours m'arranger à tout moment.

Je Vous serais très obligé si Vous voudrez bien me repondre.

./.

Veuillez agréer, Madame, l'expression de mes meil_
leurs sentiments.

Dott. Camillo Riccio
Via Arsenale 35 bis
10121 TORINO - ITALIA

Ital

Sept. 1972

HOTEL NORD

me RICHETTA Stefania, 26 ans, 'Italie
11 sept.
sept., 1972.
Colite spastique.

Co

Gerovital H3.

Gerovital H3

21
Gerovital H3

Gerovital H3 dragées: une série de 24 en 12 jours (deux par jour, une dragée après les repas principaux).

Arrêt 3o jours après lequel une nouvelle série de dragées et continuer comme ci-dessus.

41%	5o mg%
11,5 g%	4 mg%
6.3oo/mmc	213 mg%
62	
4	
3o	
4%	28 u.a.
	94 mg%

14 mm

3o mm

<u>Urine</u> (sommaire)

Réaction: acide
Densité: 1o25
Albumine: abs.
Glucose: abs.
Sédiment: fréq.acide urique, rares leuco., rares épith.

Rythme sinusal, régulier, 88/min.
Axe électrique semihorisontalisé.

Sinus costo-diaphragmatique gauche adhérent. Dessin hilaire accentué bilat. Coeur normal. Aorte normale.

Ital

8 Sept. 1972

HOTEL NORD

me RIECHINTI Lucrezia, 6o ans, 'Italie
28 août

8 sept., 1972.

Névrose anxieuse-depressive.
Spondylose. Polyarthrose.
Calculose renale operée.

Gerovital H3.

Gerovital H3

14
Gerovital H3

14

réduire les graisses animales.

45%	30 mg%
14,4 g%	4,6 mg%
4.500/mmc	232 mg%
64	
4	
27	3 u.M.L.
5%	52 u.a.
	97 mg%
	R.Gross: nég.
12 mm	R.$CdSO_4$: légèrem.pos.
26 mm	

<u>Urine</u> (sommaire)

Réaction: acide
Densité: quant.insuf.
Albumine: fines traces
Glucose: abs.
Sédiment: fréq.érythro., rares leuco., rares épith., fréq.urates.

Rythme sinusal, régulier, 88/min.
Rel.fréq.extrasystoles atriales.
Axe électrique devié à gauche.
Troubles diffus d'irrigation coronarienne.

Hiles: modifications fibreux bilat.
Coeur normal. Aorte opacifiée I-er degré.

me RIFREDDI Luciana, 44 ans, d'Italie,
8 août
14 août, 1973.

Migraine chronique.
Spondylose cervicale.
Preménopause.
Laryngite chronique.

Gerovital.

Gerovital H3

21

Gerovital H3

21

avec le Gerovital H3 ampoules - Vitamine B1 (1oo mg) 4 séries de 12 injections. Si nécessaire Valium et Diapam (1/2-1 dragée par jour).

Régime alimentaire: réduire les graisses animales, les crèmes, les organes, les sucreries concentrées, le café, l'alcool.

On recommande: contrôle et traitement gynécologique. Suprimer le tabac.

Mme RIFREDDI Luciana

EXAMENS DE LABORATOIRE

Hémogramme

Hématocrite: 42%
Hémoglobine: 12 g%
Leucocytes: 6.300/mmc

V.S.H.

1h: 10 mm
2h: 21 mm

Sang

Urée:	24 mg%
Acide urique:	2,1 mg%
Cholestérol:	260 mg%
R.Gross:	nég.
R.Sulfate de Cd.:	légèrem.pos.
Thymol:	5 u.M.L.
Burstein:	37 u.a.
Glycémie:	95 mg%

Urine (sommaire)

Réaction: acide
Densité: 1012
Albumine: traces fines
Glucose: abs.
Sédiment: fréq.épith.,
rel.fréq.leuco.,
rares érythro.

Electrocardiogramme

Rythme sinusal, régulier, 73/min.
Axe électrique normal.

Examen radiologique

Dessin hilo-basal accentué bilat.
Coeur légèrement agrandi.
Aorte d'aspect normal.
Spondylose cervicale incipiente
avec anterolisthesis au niveau du C4.
Discarthrose incipiente C7-D1.

Ophtalmologic examination

Conclusions: Athérosclérose rétinienne I-er degré.
Gerontoxon.-

Italia Amb.

10 Juillet 3

me RIGAMONTI Erminda agée de 59 ans d'Italie
2 Jüillet 1973

Spondylose cervico-dorsale avec radiculalgie.
Alopécie incipiente.

GEROVITAL H3

14

GEROVITAL H3

14

Lotion H3 pour les cheveux.

Mme RIGAMONTI Erminda
Italie

40%
11,6 gr%
7300/mmc
66
4
25
5%

34 mg%
3,4 mg %
232 mg%
negative
"
3 u.M.L.
33 u.a.
80 mg%

15 mm
30 mm

Rythme sinusal, régulier, 80/min. Axe éléctrique légèrement déviée vers la gauche.

Pulmonaire : fibrose diffuse
Coeur : horizontalisé
Aorte : opacifiée I dégrée.

me RIGAMONTI Fausta agée de 58 ans d'Italie
2 Juillet 1973

Dyscinésie biliaire

GEROVITAL H3

14

GEROVITAL H3

14

Régime alimentaire : Supprimer les condiments, le sel, des fritures, boissons alcooliques.

RIGAMONTI Fausta
Italie

53 %	
15,7 gr%	6,4 mg%
5300/mmc	239 mg%
64	légèr.pos.
4	" "
27	
5%	6 u.M.L.
	45 u.a.
	100 mg%
2 mm	
4 mm	

Rythme sinusal, régulier, tachycardie,95/min. Axe électrique verticalisée.

Pulmonaire : Dessein broncho-vasculaire accentué, hilo-basal bilatéral.

Coeur: aspect normal.
Aorte:

le 16 oct. 9

Monsieur
Rigamonte Fausto
Venezia, Italia

RAPPORT MEDICAL

Diagnostic: - Artériosclérose modérée.

- Gérovital H3 ampoules: une série de 12 injections intramusculaires en 4 semaines (trois piqûres de 5 cc par semaine).

- Arrêt 14 jours.

- Gérovital H3 dragées: une série de 24 dragées en 12 jours successifs, deux par jour, après les repas principaux.

- Arrêt 14 jours, après lequel recommencer une nouvelle série de 12 injections et continuer comme ci-dessus alternant séries d'injections avec séries de dragées, en respectant les arrêts de 14 jours entre les séries.

Régime alimentaire mixte: ne pas abuser de graisses d'origine animale, produits sucrés, farineux.

Prof. Dr. Anna Aslan

Signor
Rigamonte Fausto
Venezia, Italia

EXAMENS DE LABORATOIRE

Hémogramme

Hématocrite	49%
Hémogl.	15 g (95%)
Leuco.	8.400/mmc
Polyneutr.	62
Eosino.	2
Lym pho.	32
Mono.	4%

V.S.H.

1h - 2 mm
2h - 4 mm

Sang

Urée	42 mg%
Glycémie	91 "
Cholestérol	269"
Acide urique	4,9"
Burstein	32 u.a.

Urines (Sommaire)

Réaction	acide
Densité	1014
Albumine	abs.
Glucose	"
Sédiment:	très rares épith.plats
	très rares leuco.

Electrocardiogramme

Rythme sinusal, régulier (72/min.)
Axe électrique verticalisé (+90°).

Examens radiologiques

- Hiles avec modifications fibreuses.
- Coeur horizontalisé.
- Aorte légèrement déroulée.

---

le 16 oct. 9

Madame
Aube in Rigamonte Erminda
Venezia, Italia

RAPPORT MEDICAL

Diagnostic:- Troubles post-ménopause.

- Gérovital H3 ampoules: une série de 12 injections intramusculaires en 4 semaines (trois piqûres de 5 cc par semaine).

- Arrêt 14 jours.

- Gérovital H3 dragées: une série de 24 dragées en 12 jours successifs, deux par jour, après les repas principaux.

- Arrêt 14 jours, après lequel recommencer une nouvelle série de 12 injections et continuer comme ci-dessus alternant séries d'injections et séries de dragées, en respectant les arrêts de 14 jours entre les séries.

Régime alimentaire: mixte, sans abuser de graisses d'origine animale, produits sucrés, farineux.

Prof. Dr. Anna Aslan

---

me RIGHETTI FENARA Natalina, 46 ans, d'Italie,
13 août
22 août, 1973 .

Spondylose cervicale.
Polyarthrose.
Constipation chronique.
Preménopause.

Gerovital.

Gerovital H3

21

Gerovital H3

21

Si nécessaire - Aspirine (o,3o x 4) lo jours par mois. Paraffine 2-3 cuillers chaque jour pendant les ~~xxxx~~ repas.

Régime alimentaire: on recommande salades, fruits et légumes verts. Eviter les graisses animales, les crèmes, les alimentes fermentés, le fromage, le fromage à la pied

Gymnastique médicale. Promenade à pied chaque jour.

Mme RIGHETTI FENARA Natalina

43%	2o mg%
13,1 g%	2,5 mg%
5.ooo/mmc	2oo mg%
	nég.
	légèrem.pos.
	3 u.M.L.
	25 u.a.
	9o mg%

8 mm
17 mm

acide
1o22
abs.
abs.
fréq.épith., rares leuco., rare urate.

Rythme sinusal, régulier, 64/min. Axe électrique normal.

Radiographie cardio-pulmonaire: Hilles - modifications fibreux bilat. Coeur et aorte: aspect normal.

Madame le 23 juin 9

Righi Evelina

Italie

RAPPORT MEDICAL

Diagnostic: - Spondylose cervico-dorso-lombaire.
- Polyarthroses.
- Gastrite chronique.
- Dyskinésie biliaire.
- Bronchite tabagique.

- Gérovital H3 ampoules: une série de 12 injections i.m. en 4 semaines (trois piqûres de 5 cc par semaine).
- Arrêt 10 jours, et répéter. Après le deuxieme arrêt:
- Gérovital H3 dragées: Une serie de 24 dragées en 12 jours successifs, deux par jour, après les repas.
- Arrêt 14 jours, après lequel recommencer une nouvelle serie d'injections et continuer alternant une série d'injections avec une série de dragées, en respectant les arrêts entre les séries. Le traitement durera toute l'année.
Eviter le fumer.

Médication associée:
- Complamin, deux tablettes par jour de o.lo mg. durant lo-15 jours par mois.

Régime alimentaire mixte: éviter fritures, condiments, alcools, conserves, les aliments aigres.

Prof. Dr. Anna Aslan
Directeur de l'Institut de Gériatrie
Bucarest

Madame le 23 juin 9

Righi Evelina

Italie

EXAMENS DE LABORATOIRE

Hémogramme

Hématocrite	42%
Hémogl.	13,5 g (84%)
Leuco.	7.5oo/mmc
Polyneutr.	6o
Eosino.	7
Lympho.	29
Mono.	4%

V.S.H.

1h - 4 mmc
2h - 11 mmc

Sang

Cholestérol	198 mg%
Glycémie	92 "
Urée	4o mg%
Lipides totaux	55o"

Urines (sommaire)

Réaction	acide
Albumine	traces très fin
Glucose	abs.
Sédiment:	rares épith.plats.
	fréq.leuco.
	fréq.urate amorphe.

Examen oscillométrique

	droite	gauche
Jambe, tiers inf.	3.5o à 9-1o	3,75 à 9-1o
" " sup.	6,5o à 9-1o	7 à 9-1o

Concl. Indices oscillométriques normaux.

Electrocardiogramme

Arythmie sinusale, fréq.moyenne 7o/min.
Axe électrique sémi-verticalisé (+70%)
Présence de l'onde U.

Examens radiologiques

- Hiles avec des discretes modifications fibreuses, prédominant à droite.
- Coeur, aorte dans les limites normales.

- Oesophage normal.
- Estomac normotonique, normokinétique, avec les plis de la muqueuse légèrement épaissis, mais parallèles.
- Spasme pylorique passager.
- Bulbe regulier, homogene.

- Cadre duodénal normal.
- T_2 avec muqueuse légèrement oedémateuse et irrégulière.
- Point cystique sensible a la pression.

- Modifications minimes de spondylose cervicale, avec des discrets osteophytes marginaux C5-C6.
- Spondylose dorsale, avec osteoporose et des discrets ostéophytes angulaires antér.
- Légère osteoporose de la colonne lombaire.
- Disques larges, biconvexes.
- Modifications minimes d'arthrose sacro-iliaque bilatérale.
- Sans modifications pathologiques des genoux.
- Importantes modifications de polyarthroses interphalangiennes, avec des productions osseuses marginales.
- Diminution des espaces articulaires et usure des surfaces articulaires.

Examen ophtalmologique

Gerontoxon = o,75 mm
F.O. Papille= petite, excavation présénile et visibilité de la lame criblée-
Macule = normale, reflet fovéolaire abolit.
Vaisseaux = artères et veines= rigides, rectilignes, légèrement rétrécies.
Choroïde = normale.
Rétine = normale.
T.A.C.R. = 30 g.eau.
T.A. = 115/75 mmHg.

Monsieur

Righi Alberto

Cervia, Italie

le 11 Sept. 9

RAPPORT MEDICAL

Diagnostic: - Syndrome dépressif anxieux.
- Névralgie cervico-brachiale.

- Gérovital H3 ampoules: une série de 12 injections intramusculaires en 4 semaines (trois piqûres de 5 cc par semaine).

- Arrêt 15 jours.

- Gérovital H3 dragées: une série de 24 dragées en 12 jours successifs, deux par jour, apres les repas.

- Arrêt 15 jours, après lequel recommencer une nouvelle série de 12 injections et continuer comme ci-dessus alternant séries d'injections avec séries de dragées, en respectant les arrêts de 15 jours entre les séries.

Médication associée:
- Vitamines C et B_{12}.
- Sédatifs (Ansiolin, Valium).

Régime alimentaire: éviter l'alcool, café, cacao, chocolat, produits sucrés, farineux et condiments.

Contrôle médical périodique neurologique.

Prof. Dr. Anna Aslan

Italia

Amb.

le 21 Août 3

RIGHI Gino, 61 ans, d'Italie
en Août 1973

- Cardiopathie ischémique, non douloureuse.
- Séquelles post résection d'estomac et cholécystéctomie.
- Bronchite tabagique.
- Polyarthrose.
- Hernie inguinale droite.

Gérovital H3

14

Gérovital H3

14

Nous recommandons de supprimer le tabac, de faire de la gymnastique respiratoire.

M. RIGHI Gino

54 mg%
5 mg%
188 mg%
nég.
nég.
2 u.M.L.
37 u.a.
78 mg%

35 mm
7o mm

acide
1o2o
nuage fin
néant
fréq.épith.
rares leuco.
" hématies.

Rythme sinusal non régulier, avec de nombreux extrasystoles atrial, avec des tendances de sistematisation (1 - 2).Axe électrique très dévié à gauche. Troubles discrètes d'irrigation au niveau du ventricule gauche. Allure moyenne 67/min.

Coeur horizontalisé.
Aorte opacifiée I-er degré.

Scléro emphysème pulmonaire accentué.

Mr. Rigo Flavio
Italie

RAPPORT MÉDICAL

Diagnostic: - syndrome névraotique;
- asthme bronchique;
- gastrite chronique;
- spondylose cervicale incipiente;
- dyskinésie biliaire.

- Gerovital H3 ampoules: une série de 12 injections en 4 semaines à raison de 3 par semaine, (une piqûre i.m. de 5 cc chaque lundi, mercredi et vendredi);
- Arrêt 14 jours, après lequel:
- Gerovital H3 dragées: une série de 24 en 12 jours (deux par jour, une dragée après les repas principaux);
- Arrêt 14 jours, après lequel une nouvelle série d'injections comme ci-dessus et continuer en alternant séries de dragées et séries d'injections avec les arrêts respectifs entre chaque série.

Régime alimentaire: alimentation adéquate en vue de ménager l'estomac.

Prof.Dr. Anna Aslan

M. Rigo Flavio,
Italia

26 mg%
9,5 mg%
294 mg%
82 mg%
40 u.a.
nég.
"
2 u.M.L.

16 mmc
32 mmc

acide
1o16
traces à peine perceptibles
abs.
rares épith.plats; rares leuco.

Arythmie sinusale (84/min). Axe électrique à +30°. Troubles de circulation au ventricule gauche.(?).

Coeur-poumon: - coeur horizontalisé.
- dessin broncho-vasculaire modérement accentué aux bases.
Rs. gastrique: - oesophage normal.
- estomac avec les plis de la muqueuse épaissis et irréguliers.
- courbures libres souples.
- spasme pilorique prolongé.
Concl.: Gastrite.
Col.cervicale: - hypertrophie marquée des apophyses.tranverses de C7, prédominance droite.

Gtal

Subulat

RIMBANDO-BOERI Bianca, 49 ans, Italie

xx

cours du mois d'août 1972.

- Spondylarthrose cervico-dorso-lombaire.
- Gastro-duodénite chronique.

Aslavital xxxxxxxxxxxx

14

Aslavital xxxxxxxxxxxx

14

éviter sauces, fritures, boissons alcoolisées, café, cacao, chocolat.

M.me RIMBANDO BOERI Bianca
Italie

41%
12,2 g%
6000/mmc

28 mg%

218"

5 u.M.L.
36 u.a.
95 mg%

9 mm
18 mm

Rythme sinusal, régulier, bradycardique, 55/min.
Axe électrique horizontalisé.

RINALDI ARTEMICE, Italie

Traitement prophylactique
Anémie ferriprive

GEROVITAL H3

21

GEROVITAL H3

214

FERRORBDOXON, 3 par jour, pendant le jours du mois, ou faire injections au Ferum Haussmann, jusqu'au taux initial de Hémogl.

Continuer la médication antérieure

RINALDI ARTEMICE, Italia

9,4 gr%	36 mgs%
4900/mmc	3,3 "
68	243 "
4	léger positif
25	" "
3%	3 u.M.L.
	33 u.a.
	85 mgs%

8 mm
17 mm

acide

absente
"
rares epith, rares leuco.

Rythme sinusal régulier, bradicardique, 55/min. Axe électrique semi-
" " verticalisé.
"

IT/IT

onsieur RINALDI Mario, agé de 57 ans, d'Italie,
13 août

Sequelles après estomac opéré (sténose pilorique).
Scléroemphysème pulmonaire.
Bronchite chronique tabagique.

Gerovital.

Gerovital

14
Gerovital H3

14

-

Régime alimentaire: Manger peux abondent repas et plusieurs fois.
On recommande: éviter le tabac. Gymnastique respiratoire.

M. RINALDI Mario

34 mg%
5,1mg
288 mg%
nég.
nég.
3 u.M.L.
4o u.a.
85 mg%

15 mm
3o mm

acide
1o24
fines traces
abs.
rel.fréq.épith., rares leuco., rares érythro.

Rythme sinusal, régulier, 65/min. Axe électrique horisontalisé.

. RINALDINI Pietro, 51 ans, d'Italie
30 Juillet 1973

- Spondylose lombaire avec radiculalgie, droit
- Polyarthrose.
- Hépatopathie chronique.

Gérovital H3

16

Aslavital

16

Vit.B1 (100 mg) et B12 (1000mg) 4 séries à 12 ampoules une série par an, associées au Gérovital H3 ampoules.
Chaque mois une cure de ROWACHOL d'après les indications.
Après les repas prennez DECHALINE (1-2 dragées)et aussi LITRISON périodiquement.

Régime alimentaire: réduire les graisses animales, crème, crème fouettée, abats, sucreries, pain, pates, cafe, boissons alcooliques et sel.

Nous recommandons gymnastique et promenades à pied en plein air tous les jours.

M. RINALDINI Pietro

14,4 g%	-
7900/mmc	2,8 mg%
65	232 mg%
3	nég.
28	nég.
4%	2 u.M.L.
	38 u.a.
	94 mg%
9 mm	
18 mm	
acide	
- 1023	
traces fines	
néant	
rares épith.	
rares leuco.	
rares hématies	
rares oxalate de chaux	

Rythme sinusal régulier, 65/min. Axe électrique non modifiée.

Fibrose diffuse pulmonaire.
Coeur horizontalisé.
Aorte déroulée et ectasiée.

MEDICAL REPORT

Miss ISOLINA RINGRESSI, aged 57, of Italy, has been hospitalized in the National Institute of Gerontology and Geriatrics of Bucharest from 18 to 25 June 1989.

The patient comes back to us after a year of eutrophic treatment with an obvious diminution of arthralgias especially the inflammatory phenomena. During the latest 2 weeks she presents acuteness of chronic pharingeal disease without febrile reaction.

Physical examination reveals a patient with hight = body-weight = integuments of normal colour, thickened and cold in the extremities, normal phaners.

Loco-motor apparatus: moderate tumefaction with phalangeal stiffness in the morning; Heberden's nodes, more diminished palmar flexion. Moderate dorsal kyphosis, with normal mobility and sensibility.

Respiratory apparatus: Acute pharingitis with protein hyperemia, the recovery is obtained by local desinfectants. Normal lungs.

Cardiovascular system: Blood pressure sometimes with tendency to increase up to 155/9o mmHg. Regular cardiac rhythm within normal limits. Pemmeable peripheral arteries.

Digestive apparatus: normal.

Excretory apparatus: recently she presented an episode of urinary infection. No there are no changes.

Neuropsychical examination: normal.

Paraclinically it is maintained the dysliporpteinemic syndrome with slight decrease of cholesterolemia.

The patient undergoes a treatment with Gerovital, Piroxicam, vitamin E, calcium.

Diagnosis: Polyarthrosic disease dominantly peripheral.
Systemic atherosclerosis with dyslipoproteinemic syndrome II-a. Labile systemic arterial hypertension.
Bilateral renal cyst.-

We recommend:

Gerovital 3 injections/week, for 4 weeks.

Rest interval of 14 days after which:

Aslavital 2 tablets/day, 12 days.

Rest interval of 7 days and the patient resumes the treatment.

Associated medication:

Vitamin E 200 mg/day, 20 days/month.

Ca Sandoz forte/C500 1 tablet effervescent/day, 20 days.

Decadurabolin 25 mg 1 injection/month, 3 injections.

It is adwisable to avoid the exposure to cold, damp weather, cold water, prolonged physical effort.

To come back to us for medical check-up after a year.

D I R E C T O R, Attending physician,

Mircea Dumitru, M.D., D.Sc. Speranţa Băbeanu, M.D.

22nd June 1989

Miss ISOLINA RINGRESSI
ITALY

	36 mg%
Hematocrit: 48%	5.1 mg%
15.3 g%	324 mg%
4300/mmc	-
76%	Glycemia 78 mg%
4%	Creatinine 0.75 mg%
20%	Triglycerides 155 mg%
-	Transaminases -GOT: 6 Um/ml -GPT: 4.4 Um/ml
12 mm	Calcium -total: 8.9 mg% -ionic: 3.8 mg%
32 mm	

acid
1020
abs.
abs.
few epith., few leuko., freq.calcium oxalate, rel.freq.uric acid

Sinus rhythm. QRS axis $\alpha\measuredangle$ = +30°. 1 supraventricular extrasysole. Antero-apical repolarization disturbances.-

<u>Cardio-pulmonary x-ray:</u>
Relaxed right hemidiaphragm.
Marked pulmonary scleroêmphysema.
Much hypertrophied heart.
Unrolled aorta.

SINAIA le 30 mai 3

me Argentina RITARDO, 58 ans, d'Italie

Spondylose cervico-dorso-lombaire avec radiculalgies
Scoliose dextro-convexe
Scléroemphysème pulmonaire

Gérovital

14

Gérovital

14

Régime alimentaire: réduire les graisses animales, sucreries, abats, vénaison, café, boissons alcoolisées,

Gymnastique médicale
Dormir sur lit dur

Argentina Ritardo

13,5 g %	4o mg %
8ooo/mmo	4,7 mg %
69	293 mg %
2	négative
25	négative
4 %	2 u.M.L.
	45 u.a.
	9o mg %
18 mm	
32 mm	

Rythme sinusal régulier, 85/min. Axe électrique sémiverticalisé

Cyfo-scoliose dextroconvexe.
Scleroemphysème pulmonaire accentué
Coeur et aorte d'aspect normal

le 28 mars 9

Monsieur
Riva Piero
Italia

INDICATIONS DE TRAITEMENT

Diagnostic: - Artériosclérose.
- Artérite jambe dr.
- Diabète sucré.
- Bronchite chronique (tabagisme);laryngite chronique.

- Gérovital H3 ampoules: une série de 12 injections intramusculaires en 4 semaines (une piqûre de 5 cc tous les lundis, mercredis, vendredis.)
- Arrêt 10 jours, après lequel recommencer une nouvelle séries de 12 injections et continuer dans le même rythme trois series.
Après l'arrêt après la troisième série:
- Gérovital H3 dragées: une Série de 24 dragées en 12 jours successifs, à raison de deux par jour,après les repas.
- Arrêt 10 jours, après lequel recommencer une nouvelle série de 12 injections et continuer en alternant une séries d'injections avec une série de dragées, en respectant les arrêts de 10 jours entre lea séries.

Traitement d'association: Les vitamines B_1,B_6,E;
des sulfamides antidiabétiques (sous contrôle médical).

Régime alimentaire: éviter les douceurs, sucre, pâtes farineuses, graisses).
Indications pour 24 heures: viande maigre 150-200 g.; fromages 150 g.; huile de maïs 50 g.; yaourth 200 g.; légumes (peu de pommes de terre) 500 g.; pain 100 g.; fruits (pas doux) pommes, poires, abricots, griottes, oranges, citrons)3-500 g.;thé, café, eau minérale, compote (sans sucre), avec sacharine.
Eviter les émotions, chagrins, etc.
Effectuer journellement des exercises de gymnastique médicale, promenades, massages.

Contrôle médical périodique (glycémie) et un contrôle ORL.

Dr.C.David, Dir.Aj.de l'Institut

Monsieur
Riva Piero
Italia

le 28 mars 9

EXAMENS DE LABORATOIRE

Hémogramme

Hématocrite	54,5%
Hémogl.	15,3 g(96%)
Leuco.	7,600/mmc
Polyneutr.	68
Eosino.	3
Lympho.	26
Mono.	3%

V.S.H.
1h - 2 mm
2h - 4 mm

Sang

Urée	46 mg%
Acide urique	6,5"
Cholestérol	224"
R.Gross	nég.
R.Sulfate de Cadmium	"
R.Thymol	4 u.M.L.
Glycémie 24.III.69	167 mg%
Burstein	53 u.a.
Glycémie 26.III.69	170 mg%

Electrocardiogramme

Rythme sinusal, régulier (74/min.)
Axe électrique normal (+60°).
Troubles d'irrigation myocardique au niveau du ventricule gauche.

Examen oscillométrique

	droite	gauche
Jambe, tiers inf.	0,75 à 9	5,5 à 9
" " sup.	2 à 9	7,50 à 9

Examen ophtalmologique

F.O. Papille = petite, hypérémique, plane.
Macule = normale, reflet fovéolaire abolit
Vaisseaux = artères modérément rétrecies, rectilignes.
veines rétrecies et rectilignes.
Choroïde = normale.
Rétine = sans modifications.
T.A.C.R. = 3L g.eau.

Monsieur
Riva Piero
Italie

RAPPORT MEDICAL

Diagnostic: - Artério-sclérose.
- Artérite membre inf. dr.

- Gérovital H3 ampoules: une série de 12 injections intramusculaires en 4 semaines (trois piqûres de 5 cc par semaine).

- Arrêt 14 jours.

- Gérovital H3 dragées: une série de 24 dragées en 12 jours successifs, deux par jour, après les repas principaux.

- Arrêt 14 jours, après lequel recommencer une nouvelle série de 12 injections et continuer comme ci-dessus alternant séries d'injections avec séries de dragées, en respectant les arrêts de 14 jours entre les séries.

Médication associée: - Be Tolat (tablettes).

Régime alimentaire: éviter produits sucrés, farineux, graisses, sel, alcools.

Contrôle médical périodique .

Prof. Dr. Anna Aslan

Monsieur
Riva Piero
Italie

EXAMENS DE LABORATOIRE

Hémogramme

Hématocrite	43,5%
Hémogl.	13 g (82%)
Leuco.	9.000/mmc
Polyneutr.	69
Eosino.	4
Lympho.	23
Mono.	4%

V.S.H.

1h - 4 mm
2h - 8 mm

Sang

Urée	36 mg%
Glycémie	102"
Cholestérol	250"
Acide urique	6,2"
Burstein	55 u.a.
R.Gross	nég.
R.Sulfate de Cadmium	légèr.pos.
Thymol	6 u.M.L.

Examen oscillométrique

	droite	gauche
Jambe, tiers inf.	1,50 à 9-10	2,25 à 9-10
" " sup.	3,75 à 9-10	5,75 à 9-10

Concl. Indices oscillométriques bas au tiers inf.de la jambe dr.

Electrocardiogramme

Rythme sinusal, régulier (68/min.)
Axe électrique verticalisé.(+80°).

Examens radiologiques

- Poumons = normal.
- Ventricule gauche à la limite maximale.
- Aorte opacifiée IIème degré.
- Estomac très hypertonique et très hypercinétique; muqueuse épaissie.
- Bulbe avec contour éffacé, évacuation rapide (duodénite). Concl. = Gastro-duodénite.

- Arthrose de l'épaule et calcifications périarticulaires.

Examen ophtalmologique

Gerontoxon 2 mm.
Cataracte corticale ponctuée.
F.O.
Papille = légèrement pâle, petite, plane.
Macule = normale, reflet fovéolaire diminué.
Vaisseaux = artères légèrement rétrécies et rectilignes veines avec le bout central élargi.
Choroïde = sclérose periphérique I-er degré.
Rétine = normale
TACR= 35 g.eau T.A. = 110/75

le 28 avril 9

Madame
Riva Rivo Ester
Torino, Italia

INDICATIONS DE TRAITEMENT

Diagnostic: - Polyarthroses.
- Spondylose cervico-dorso-lombaire
- Insuffisance coronarienne.

- Gérovital H3 ampoules: une série de 12 injections intramusculaires en 4 semaines (une piqûre de 5 cc tous les lundis, mercredis, vendredis).
- Arrêt 14 jours.
- Gérovital H3 dragées: une série de 24 dragées en 12 jours successifs, à raison de deux par jour, après les repas.
- Arrêt 14 jours, après lequel recommencer une nouvelle série de 12 injections et continuer comme ci-dessus en alternant series d'injections ave séries de dragées, en respectant les arrêts de 14 jours entre les séries.

Traitement associé: - la vitamine B_6, deux tablettes par jour, durant 15 jours successifs, tous les mois.
- Persantin, deux tablettes par jour, durant 3 mois.

Régime alimentaire mixte: éviter la consommation des graisses, surtout celles d'origine animale, sucreries, pâtes farineuses, sauces, mayonnaises, condiments, conserves, etc.
Sont permises: viande maigre, légumes, salades, fruits.

Prof.Dr. Anna Aslan
Directeur de l'Institut de Gériatrie
Bucarest.

Madame
Riva Rivo Ester
Torino, Italia

le 28 avril 9

EXAMENS DE LABORATOIRE

Hémogramme

Hématocrite	44,5%
Hémogl.	12,2 g (76%)
Leuco.	6.000/mmc
Polyneutr.	65
Eosino.	2
Lympho.	29
Mono.	4%

V.S.H.

1h - 5 mm
2h - 10 mm

Sang

Cholestérol	256 mg%
Glycémie	93 "

Urines

Réaction	acide
Densité	1023
Albumine	nég.
Glucose	"
Sédiment:	rares épith.plats rares leuco. fréq.cristaux d'oxalate de Ca.

Electrocardiogramme

Rythme sinusal, régulier (80/min).
Axe électrqiue dévié à gauche (-20°).
Troubles légers d'irrigation myocardique.

Examen oscillométrique

	droite	gauche
Jambe, tiers inf.	3 à 11	2,75 à 11
" " sup.	6,75 à 11	6,5 à 11

Concl. Indices oscillométriques normaux.

Examens radiologiques

- Discrète hypertransparence osseuse.
- Spondylose cervicale et dorsale.
- Spondylose lombaire avec hyperlordose lombaire.

---

le 23 nov. o

RIZIERO GENGHINI
Roma

RAPPORT MÉDICAL

Diagnostic: Syndrome lombo-sciatique droit
Coxarthrose droite

Indications de traitement:

Gerovital H3 ampoules: 4 séries de 12 injections en 4 semaines à raison de 3 par semaine (une piqûre i.m. de 5 cc chaque lundi, mercredi et vendredi) avec des arrêts de 10 jours entre chaque série, après lequel:

Gerovital H3 dragées: une série de 24 en 12 jours (deux par jour, une dragée après les repas principaux)

Arrêt 14 jours après lequel:

Gerovital H3 ampoules: une série de 12 injections en 4 semaines à raison de 3 par semaine (une piqûre i.m. de 5 cc chaque lundi, mercredi et vendredi).

Arrêt 14 jours après lequel une nouvelle série de dragées comme ci-dessus et continuer en alternant séries d'injections et séries de dragées avec les arrêts respectifs entre chaque série.

Prof.Dr.Anna Aslan,
Directeur de l'Institut de Gériatrie
Bucureşti

le 2o nov. o

Riziero Genghini
Italia

EXAMENS DE LABORATOIRE

Hémogramme

Hématocrite:	43%
Hémogl.:	13,5 gr (85%)
Leuco.:	53oo/mmc
Polyneutr.:	65
Eosino:	5
Lympho.:	25
Mono.:	5%

V.S.H.

1 h.:	3o mm
2 h.:	6o mm

Sang

R.Gross:	nég.
R.Sulfate de Cad.:	nég.
Tymol:	4 u.ML
Urée:	32 mg%
Glycémie:	93 mg%
Cholestérol:	25o gr%
Acide urique:	6,2 mg%
Burstein:	37 u.a.

Urine (sommaire)

Réaction: acide
Albumine: traces très fi
Glucose: absente
Sédiment: rares épith. plats
rares leuco.
très rares érythro.

Electrocardiogramme

Rythme sinusal régulier, 66/min.
Axe électrique semi-verticalisé (+7o°).
Troubles légers d'irrigation myocardique au niveau du ventricule gauche.

Examen radiologique

- Transparence pulmonaire très accentuée
- Diaphragme aux mouvements réduits
- Calcification -dimension d'une noix- base gauche postérieur
- Ventricule gauche - limite supérieure
- Aorte - III-e degré

Spondylose lombaire accentuée avec discopathie
Sacralisation L5 I-e degré
Coxarthrose droite

26 Février o

M. RIZZARDINI MARIO
Italie

RAPPORT MÉDICAL

Diagnostic: Hépathopathie cronique hypertrofique.
Hyperponderale.
Spondylose cerivo-dorso-lombaire avec radiculalgies.

Gerovital H3 ampoules: une série de 12 injections en 4 semaines à raison de 3 par semaine (une piqûre i.m. de 5 cc chaque lundi, mercredi et vendredi).

Arrêt deux semaines après lequel:

Gerovital H3 dragées: une série de 24 en 12 jours (deux par jour, une dragée apres les repas principaux).

Arrêt deux semaines après lequel une nouvelle série d'injections comme ci-dessus et continuer en alternant séries de dragées et séries d'injections avec les arrêts respectifs entre chaque série.

Médication associée: Carrugan pour combattre l'appétite; vitamines Benexol-Roche, 1 dragée, 3 fois par jour, lo jours chaque mois.

Régime alimentaire: éviter les graisses animales, les farineux, les douceurs, les oeufs, les conserves.

On recommande: les promenades en plein air, sport moderé(ski).

Prof.Dr.Anna Aslan

26 Février

M. RIZZARDINI MARIO

EXAMENS DE LABORATOIRE

Hémogramme

Hématocrite: 48%.
Hémogl.: 14,8 gr. (92%)
Leuco.: 6.000/mmc
Polyneutr.: 62
Eosino.: 5
Lympho.: 27
Mono.: 6%

V.S.H.

1h : 9 mm
2h : 22 mm

Sang

Urée: 34 mg%
Glycémie: 94 mg%
Cholestérol: 364 mg%
R.Gross: lég.pos.
R.Sulfate de Cd: lég.pos.
Tymol: 10 u.M.L.
Acide urique: 3,5 mg%
Burstein: 80 u.a.

Urines (sommaire)

Densité: 1016.
Réaction: acide.
Albumine: abs.
Glucose: abs.
Sédiment: rares épith.plats
rares leuco.

Electrocardiogramme

Rythm sinusal, régulier, 79/min.
Axe électrique semihorizontalisé.

Examens radiologiques

Pleuro-pulmonaire: normal.
Ventricle gauche augmenté.
Aorte: normal.
Résection gastrique 1/3 moyenne.
La bouche anastomatique fonctionnet normalement.
Anse afférente non-opacifiée.
Anse efférente normale.

Côlon en 24 heures:
Barium en partie evacué. Traces en ampoule rectale.

26 Févr. o

Mme RIZZARDINI ERMINIA

Italie

RAPPORT MÉDICAL

Diagnostic: Climacterium.
Hypertension arterielle st.I (17o/11o mm Hg).
Spondylose cervico-dorso-lombaire avec bradyalgies.
Lithiase renale(?)
Hyperpondéral.

Gerovital H3 ampoules: une série de 12 injections en 4 semaines à raison de 3 par semaine (une piqûre i.m. de 5 cc chaque lundi, mercredi et vendredi).

Arrêt deux semaines après lequel:

Gerovital H3 dragées: une série de 24 en 12 jours (deux par jour, une dragée après les repas principaux).

Arrêt deux semaines après lequel une nouvelle série d'injections comme ci-dessus et continuer en laternant séries de dragées et séries d'injections avec les arrêts respectifs entre chaque série.

Médication associée: Primodian une ampoule i.m. chaque 21 jours;
E vitamine (Ephinal-Roche) 1 dragée, 3 fois par jour chaque mois.
Si necessaire - traitement hypotensif sous médical contrôle.

Régime alimentaire sans: le cacao, thé, le café, le chocolat.
On recommande: 2 fois par jour salade de crudites 1 carotte, 1 pomme, ~~ix~~ 1 panais, 1 persil, épluc[illegible] arosséés avec juise de sitron.

Prof.Dr.Anna Aslan

26 Février o

Mme RIZZARDINI ERMINIA

EXAMENS DE LABORATOIRE

Hémogramme

Hématocrite: 42%
Hémogl.: 13 gr (82%)
Leuco.: 7.2oo/mmc
Polyneutr.: 67
Eosino.: 3
Lympho.: 24
Mono.: 6%

V.S.H.

1h: 2o mm
2h: 44 mm

Sang

Urée: 3o mg%
Glycémie: 135 mg%
Cholestérol: 256 mg%
Acide urique: 3,2 mg%
R.Gross: nég.
R.Sulfate de Cd: nég.
Tymol: 4 u.M.L.
Burstein: 37 u.a.

Urines (sommaire)

Densité: 1o21.
Réaction: acide.
Albumine: abs.
Glucose: abs.
Sédiment: rares épith.plats
très rares leuco.
fréq.urate amorphe.

Electrocardiogramme

Rythme sinusal, régulier (72/min.)
Axe électrique horizontalisé.
Légèrement troubles diffus d'irrigation myocardique.

February 25 o

Mme RIZZARDINI EMMA
Italie

RAPPORT MÉDICAL

Diagnostic: Fibrillation atriale.
Hypértension arterielle.
Artérite obliterante de la membre inf. droite.
Ulcères trophique pretibial et retromalléolaire.

Gerovital H3 ampoules: une série de 2o injections chaque mois (une piqûre i.m. chaque jour), dans le muscles de la jambe, plusieurs infiltrations de la même ampoule, circulaire, au-dessus de l'ulcère ou injectée parafémural dans le triangle de Scarpa.

lo-ll jours chaque mois: 2 dragées Gerovital H3 (deux par jour, une dragée après les repas principaux).

On recommande: la continuité de traitement local avec la pommade jusqu'à la cicatrisation de l'ulcère.

Médication associée: continuer le traitement avec tonicardiaques, hypocoagulantes, hypotenseures sous contrôle médical; vitamine B1 loo mg, lo ampoules i.m. chaque mois; Triphosadenine ou ATP, lo ampoules i.m. chaque mois.

On recommande: éviter le froid, les efort physiques, condiments, le café, les douces, les aliments conservés.

Prof.Dr.Anna Aslan

Mme Rizzardini Emma

EXAMENS DE LABORATOIRE

Hémogramme

Hématocrite: 46%
Hémogl.: 14,3 g. (89%)
Leuco.: 6.300/mmc
Polyneutr.: 63
Eosino.: 4
Lympho.: 27
Mono.: 6%

V.S.H.

1h - 21 mm
2h - 38 mm

Sang

Urée:	36 mg%
Glycémie:	105 mg%
Cholestérol:	307 mg%
Acide urique:	3,9 mg%
R.Gross:	nég.
R.Sulfate de Cd:	nég.
Tymol:	3 u.M.L.

Examen oscillométrique

	droite	gauche
Cuisse, 1/3 inf.	1 à 10-12	0
Jambe, tiers sup.	0,5 à 9 -12	0
" " inf.	esquissé à 8-12	-

Concl.: endartérite oblitérante bilatérale, plus accentué à gauche.

Electrocardiogramme

Fibrillation atrial. Rythme cardiaque: 120-140/min.
Axe électrique normal.
Troubles d'irrigation coronariennes plus accentués à ventricle gauche.

Urine (sommaire)

Densité: 1023.
Réaction: acide.
Albumine: abs.
Sédiment: rares épith.plats;
rares leuco.;
fréq.urates amorphes;
flore bacterienne présente.

Ghal

ambulat -

. Ferrari Rizzieri, 66 ans 'Italie
xx en avril 1973.

- Artériosclérose généralisée.
- Diabète sucré.
- Polyarthrose.

Gérovital H3

Gérovital H3

14

Gérovital H3

14

périodiquement des vitamines du

complexe B.

250 g.Hc/24h, 100 g. protéines et

30 g. lipides.

, de la glycémie et de la

glycosurie.

M. Ferrari Rizzieri
Italie

46%	36 mg%
15 g%	3,4 "
49oo/mmc	22o "
61	nég.
4	"
3o	3 u.M.L.
5%	45 u.a.
	23o mg%
Glycémie 2o.IV.1973	13o "
17 mm	
31 mm	
acide	
1o19	
abs.	
prés.	
rares épith.	
" leuco.	

Rythme sinusal, régulier, 76/min.
Axe électrique dévié légèrement à gauche.

Scléro-emphysème pulmonaire accentué.
Coeur horizontalisé et très agrandi.
Aorte déroulée, ectasiée et opacifiée IIIème degré.

March 31 8

Mr.Giuseppe Rizzio

MEDICAL REPORT

Mr. Giuseppe Rizzio, 56, of Torino, has undergone clinical and laboratory investigation and a period of outpatient treatment at the Bucharest Institute of Geriatrics from March 19 to March 31st, 1968.

The patient complains of general fatigue; pains in the lumbar sacral area; mild dyspeptic phenomenon of gastro-cholecystic type. Case history points out no infections or metabolic disturbances.

Present examination revealed :

- Incipient arthrosic process involving the vertebral column (cervical and lumbar-sacral).
- Chronic neurogenic fatigue

Laboratory records reveal no anomalies.

During his stay the patient underwent a biotrophic treatment with Gerovital H3 by way of daily intramuscular injections. The treatment was well tolerated and on discharge we note less fatigue, improved sleep, decrease of pains.

We advise continuation of the biotrophic treatment according to the following schedule :

- Gerovital H3 ampoules : one course of 22 injections in four weeks (an intramuscular injection of 5 cc everey Monday,Wednesday and Friday).

- Intermission ten days, after which :

- Gerovital H3 pills : one course of 24 in 12 days (two a day, on pill two hours after breakfast and lunch).

- Intermission seven days after which another course of injections- To be continued by alternating courses of pills and courses of injections with the prescribed intermission periods between each separate course.-

- Vitamin C : 1 effervescent tablet of 1000 mg. per day, on the days of the Gerovital H3 injections.

- Bourget according to the given formula: one dose dissolved in 1000 g. water, to be taken at a rate of one glass every evening dor the first ten days of each month, in total for 3 months.

Physical exercize, gymnastics, swimming are advised; normal diet with reduction of animal fats.

/ ASSISTANT DIRECTOR,

Mr. Giuseppe Rizzio
Torino, Italia

LABORATORY RECORDS

Blood count

Hemogl.	14.1 g%
Leuko.	5.4oo/mmc
Polyneutr.	58
Eosino.	4
Lympho.	32
Mono.	6%

Sed.rate

1h - 2 mm
2h - 5 mm

Blood group: A(II)

T.E.G

r = 6' (12 mm)
k = 4'(8mm)
am = 6o mm
Em = 15o

Howell t. 1'3o"

Heparin.toler.i.1.2

Urea	4o mg%
Uric acid	7 "
Cholesterol	155"
Proteins (total)	7.9 g%
Burstein	38 a.u.
Sugar	115 mg%
Transaminase (GOT	25 F.u.
GPT	22 F.u.
Lipids (total)	79o mg%
Gross	neg.
Cadmium Sulfate	"
Thymol	2 M.L.u.
Weltmann	6
Lipidogram:	
beta	69%
alpha	31%
beta/alpha	2,2

Urine

Reaction	alcalin
Sp. gr.	1o25
Albumin	neg.
Sugar	"

Sediment: few epith.;few leuko.

Oscillometric examination

	right	left
Leg, inf.third	6 to 1o-11	6.25 to 1o-11
" sup. "	12 to 1o-11	12.5o to 1o-11

Electrocardiogram

Regular sinusal rhythm 61/min.
Horizontalised electric axis.
No myocardium alterations.

Ophtalmologic examination

F.O. Papilla = normal.
Macula = normal, foveolar refl. abolished.
Vessels= arteries and veins = normal.
Choroid = normal.
Retina = normal.
Centr.Ret.Art.Pressure= 35 g water.

X-ray examinations

- Moderate bone hypertransparency.
- Lower cervical spondylosis, disc arthrosis C_6-C_7.
- Dorsal spondylosis with sequelae of old osteochondritis.
- Lumbar scoliosis (right), moderate lumbar spondylosis.
- Discopathy L_4-L_5.
- Fibrised hila.
- Heart: normal.

March 29th 8

Mrs. Adriana Rizzio

MEDICAL REPORT

Mrs. Adriana Rizzio, of Torino, has undergone medical investigation and outpatient treatment at the Bucharest Institute of Geriatrics from March 19 to March 29, 1968.

The patient complains of attacks of vision disorders followed by intensive pain in the right frontal-orbital area appearing during the pre-menstrual period. Concomittantly there exists a tendency of body weight increase. Since several years, epigastric pains with regular appearance suggesting hyperacidity.

Present clinical and laboratory examinations revealed :

- Hyperfoliculine syndrome (pre-menopause type?).
- Attacks of ophtalmic migraena consequent to hyperfoliculine onsets.
- Chronic gastroduodenitis (hypertonic) with gastro-cholecystic dyskinesia.

During her stay the patient underwent a biotrophic treatment with Gerovital H3 by daily intramuscular injections. The treatment was well tolerated and we advise its continuation according to the following schedule :

- Gerovital H3 ampoules : one course of 12 injections in 4 weeks (an intramuscular injection of 5 cc every Monday, Wednesday and Friday).
- Intermission 7 days, after which :
- Gerovital H3 pills : one course of 24 in 12 days (two a day, one pill two hours after breakfast and lunch). To be repeated after an intermission of two weeks.
- After this second course of pills, follows an intermission of 7 days after which a new course of injections as above. To be continued according to the above mentioned schedule, i.e.: one course of injections and two courses of pills with the prescribed intermission periods between each separate course.

- "Roter" or other gastric antiacid drug : periodically in spring and autumn for 4-6 weeks, three times a day, after meals.

- "Bourget" according to the given formula, one glass every evening for ten days each month.

- Yellow-body preparation (Lutein): one injection on the 21st day of the menstrual cycle, intramuscular. To be administered only if ophtalmic migrena attacks persist.

Diet in view of reducing weight; spices, heavy meals to be avoided.

/ ASSISTANT DIRECTOR,

Mrs. Adriana Rizzio
Torino, Italia

LABORATORY RECORDS

Blood count

Erythro.	4.2oo.ooo/mmc.
Hemogl.	12.7 g%
Glob.val.	o.93
Leuko.	6.8oo/mmc
Polyneutr.	63
Eosino.	4
Lympho.	28
Mono.	5%

Sed.rate

1h - 8 mm
2h - 22 mm

Urea	2o mg%
Uric acid	6 "
Cholesterol	225"
Lipids(total)	4oo"
Burstein	46 a.u.
Proteins (total)	7.45 g%
Transaminase(GOT	15 F.u.
Transaminase(GPT	12 Fu
Sugar	11o mg%
Gross	neg.
Cadmium Sulfate	slightly pos.
Thymol	3 M.L.u.
Weltmann	6

Urine

Reaction	acid
Sp.Gr.	1o13
Albumin	slight traces
Sugar	neg.

Sediment: relat.freq.epith.; few leuko.;few erythro.

Oscillometric examination

	right	left
Leg, inf.third	3.5o to 1o	4 to 1o
" sup. "	8 to 1o	8.5o to 1o

Metabolism = +15%

Ophtalmologic examination

F.O.
Papilla = normal.
Macula = normal.
Vessels = arteries and veins = normal.
Choroid = normal.
Retina = normal.
Centr.Ret.Art.Pressure = 39 g.water.

Electrocardiogram

Regular, sinusal rhythm, 75/min.
Normal electric axis.
No myocardium alterations.

X-ray examinations

- Heart and lungs normal.

Gastro-intestinal investigation:
- Stomach = normal position; good tonicity and kinetics; piloric spasm.
- Bulb = regular, sensitive cholecystic area.
- Colon (after 24 hours)= Barium unevacuated, present in entire colon; spastic colon.

Vertebral column investigation:

- Moderate hypertransparency.
- Dorsal spondylosis mid-third.
- Lumbar sacral arthrosis, hyperlordosis.

TELEGRAMA

trat.

Primitor,

Nr. 328

VIA ROMA = ELT=
INSTITUTUL DE GERIATRIE
R DAVID BUCURESTI =
+ LOC 7 DIN TORINO 949 14 14 1330 =

data ..... ora ..... m .....

CONFERMIAMO ARRIVO 17 MARZO ALLOGGEREMO
ALBERGO RIZZIO =

COL 17 +++

I. P. Tiparul — /967

M.P.T. 3-01; 1/12 A1

eria J

CHITANȚA

Taxa Lei

rama nr. 18 10 011532

cuv. I. Indicații spec.

tinația

stinatar

editor

Semnătura

13 60

TELEGRAMA

L.T.

ITALIA

RIZZIO - RUBRI TORINO

CLINICA COMPLETA MARZO APRILE POSSIBILITA SOLTANTO ALBERGHI STOP SE VOLETE MAGGIO TELEGRAFIARE

DR DAVID

Inst.de Geriatrie București

TELEGRAMA

Z ELT INSTUTUL DE GERIATRIE BUCURESTI

Primitor,

Nr. 290

LOCALI DIN TORINO VIA ROMA 353 26 11 1815

data ora m

Z PREGO CONFERMARE POSSIBILITA RICOVERO CURA ASLAN CONIUGI

RIZZIO STOP ARRIVEREBBERO AEREO 17 MARZO ORE 1 600 CABLARE

RISPOSTA A RUBRI TORINO RIZIO Z

COL 17 1 600

I. P. Tiparul — cd. 3373/967

M.P.T. 3—01; 1/12 A 1

Banche:
BANCO ROMA
CREDIT
COMIT

c/c POST. 2/22087
C.C.I.A. N. 315017

Trat

Rizzio

D10-8022

OFFICINE MECCANICHE RIZZIO

TORINO

INDUSTRIA SPECIALIZZATA PER LA COSTRUZIONE DI VALVOLAME E RUBINETTERIE

SEDE LEGALE ED AMMINISTRATIVA:
TORINO - CORSO G. MARCONI, 3
TEL. 683.600 - TELEGR.: RUBRI - TORINO

STABILIMENTO:
VALDUGGIA - VIA ROMA (VERCELLI)
TEL. 47.208 CASELLA POSTALE N. 7

TORINO li 20 Febbraio 1968

VS. RIFERIMENTO .....

NS. RIFERIMENTO .....
(DA CITARE NELLA RISPOSTA)

Prof.ANA ASLAN
Direttrice dell'Istituto di Geriatria
Via CALDAVASANI, 9
BUCAREST - Romania -

Gent. Prof. ASLAN,

Ho letto sulla "Stampa" di lunedi 29 Gennaio l'articolo di Massimo Conti (che allego) circa l'efficacia del suo "GEROVITAL H 3" ed i considerevoli risultati ottenuti sui suoi pazienti.

Per avere notizie più dettagliate mi sono rivolto all'Ambasciata di Romania di Roma, ed il Dr. Joan Radu consigliere dell'Ambasciata, gentilmente mi ha dato il suo indirizzo invitandomi a mettermi direttamente in contatto con Lei.

Sono un uomo di 55 anni, fisicamente normale ed apparentemente sano, ma soggetto ai seguenti disturbi:

Artrosi vertebrale,lombare e cervicale.
Indebolimento della memoria.
Insonnia di origine nervosa e psicogena.
Stanchezza con limitata resistenza alla fatica intellettiva.
Emicranie frequenti.
Ronzio all'orecchio sinistro.
Indebolimento della vista, più accentuato all'occhio sinistro.

Quello che desidererei sapere; e per questo mi rivolgo alla Sua gentilezza, pregandola di scusare il disturbo che le do; è di conoscere se la Sua cura può essere praticata con successo anche nel mio caso. Se Lei ritiene necessario il ricovero nella Sua Clinica, la durata della cura ed il Suo costo approssimato. Oppure se ci sono altre possibilità per seguire la sua cura.

RingraziandoLa molto per le informazioni che gentilmente vorrà comunicarmi, mi è gradito esprimerLe i sensi della mia ammirazione e porgerLe i miei più distinti saluti.

GIUSEPPE RIZZIO
Corso G. Marconi, 3
IOI25 TORINO - Italia -

ambulat

. RIZZO Giuseppe, 51 ans, d'Italie,
en juillet 1973.

- Spondylarthrose lombaire.
- Hypogonadisme. Dystonie neuro-végétative.

Gerovital H3

10

Aslavital

20

- Testolent, une injections tous les 3 semaines (4-5 ampoules par an).
- Evion forte 4-6 tablettes par jour, durant 2o jours par mois.

Régime alimentaire: éviter graisses, sucreries, pâtes, pommes-de-terre, riz.
sont permises: viande maigre, fruits, légumes.

Répéter l'examen de l'Urée sanguine.

M. RIZZO Giuseppe
Italie

41%
12,2 g%
8.000/mmc
67
3
26
4%

60 mg%
3,4"

lég.pos.
" "

5 u.M.L.
45 u.a.
98 mg%

4 mm
9 mm

acide
1o2o
néant
"
rares épith.
" leuco.

Electroencéphalogramme

Concl. Tracé sans éléments pathologiques

Rythme sinusal, régulier, 62/min. Axe électrique horizontalisé.

-me RIZZOTTO Elisabetta, 56 ans, d'Italie
en Août 1973

- Spondylose cervico-dorso-lombaire avec radiculalgie.
- Polyarthrose.
- Dyscinesie biliaire.
- Adiposé.
- Spasmophilie.

Première année:

Gérovital H3

16

Aslavital

16

Séconde année Gérovital ampoules et dragées selon le même schéma.

Une cure de ROWACHOL par mois sélon les instructions.
Après les repas prennez 1-2 dragées DECHOLINE ou similaire.
4-5 cures par an d'ATROMIDINE à 45 jours une cure, 1 capsule/jour, 45 jours arrêt entre les cures.
XXXXXXXXXXXXXXXXXX
15 - 2o jours par mois prennez Calcium Sandoz éffervescent et chaque 4-5 semaines 1 ampoule de vitamine D2 (4oo.ooo u.)

Régime alimentaire: Réduire les graisses animales, crème, crème fouettée, abats, sucreries, pain, pâtes alimentaires, café, boissons alcoolique.

Nous recommandons gymnastique et promenades à pied, en plein air, tous les jours. Perdre du poids 8-1o kg, 2-3 kg par mois.

12,7 g%
42%
5000/mmc

44 mg%
2,6 mg%
525 mg%
nég.
lég.pos.
4 u.M.L.
75 u.a.
72 mg%

20 mm
41 mm

acide
1023
néant
néant
freq,épith.
raïes leuco.
rare urate

Rythme sinusal régulier, 53/min. Axe électrique semi-horizontalisee. P-R au limite sup. admise. Troubles diffuses d'irrigation coronaire.

Hal

7 sept. 1972

me ROBBA Celestina, 47 ans, 'Italie
e 28 août
7 septembre, 1972.

Varices aux jambes.
Spondylose cervico-dorso-lombaire moderée.

Gerovital H3.

Gerovital H3

14
Gerovital H3

14

13,1 g%	26 mg%
42%	3,9 mg%
5.000/mmc	222 mg%
66	nég.
3	nég.
27	3 u.M.L.
4%	3o u.a.
	89 mg%

5 mm
11 mm

acide
1o22
abs.
abs.
rare~~d~~ acide urique, nombreux épith.

Rythme sinusal, régulier, 64/min. Axe électrique normal.
Troubles légers de conduction dans la branche droite.

Dessin hilo-basal accentué bilat. Coeur et aorte d'aspect normal.
Transparence osseuse légèrement accentuée. Rectitude de la
colonne vertébrale lombaire. Osteoarthrose accentuée des petites
articulations post. et moderée sacro-iliaque bilat.

0

Monsieur Robba Marco

RAPPORT MEDICAL

Monsieur Marco Robba, d'Italie, a été examiné à l'Institut de Gériatrie de Bucarest du 8 Juillet au 2o Juillet 1968.

Les examens cliniques et de laboratoire ont révélé:
- Séquelles de colicystoctémie.
- Spondylose avec brachialgie.
- Périartrite scapulo-humérale bilatérale.
- Prostatite et cystite chronique
- Varices avec oedèmes trophiques.

Durant son séjour à Bucarest, le patient a été soumis à un traitement biotrophique au Gérovital H3, par injections intramusculaires journalières, qui a été bein toléré.

Nous recommandons la continuation de ce traitement, selon le schéma:

- Gérovital H3 ampoules: une série de 12 injections intramusculaires en 4 semaines (une piqûre de 5 cc chaque lundi, mercredi, vendredi).
- Arrêt 14 jours, après lequel recommencer comme ci-dessus durant 3 séries d'injections.
- Après le repos de 14 jours, après la troisième série d'injections:
- Gérovital H3 dragées: une série de 24 dragées en 12 jours successifs, à raison de deux par jour, una dragée à 2-3 heures après les repas principaux.
- Arrêt lo jours, après lequel recommencer une nouvelle série de 12 injections et continuer en alternant séries d'injections avec séries de dragées, en observant les arrêts de lo jours entre les séries.

Traitement associé: durant la première et la troisième semaine du mois, 2-3 tablettes par jour "SEGONTIN" ou "PERSANTIN"

Durant les premiers lo jours du mois, prendre des colérétiques ou colagogues du type "PEPTOCOLIN", "DECOLIN", ou autre produit similaire.

Il est indiqué d'associer aussi la vitamine B_6, injections ou tablettes.

En cas de douleurs retrosternales ou d'oppression, il est indiqué de sucer une tablette de "NITROGLYCERINE" ou "TRINITINE".

Régime alimentaire mixte: éviter les graisses d'origine animale, les sauces, conserves, tabac, café.

Sont permises: légumes, salades, fruits, viande ou poisson maigre (2-3 fois par semaine).

Eviter les efforts physiques et intéllectuels.

Prof. Dr. Anna Aslan
Directeur de l'Institut de Gériatrie
Bucarest.

Monsieur

Robba Marco

Italia

le 18 Juillet 8

EXAMENS DE LABORATOIRE

Hémogramme

Hématocrite	50%
Hémogl.	16 g (100%)
Leucp.	7.400/mmc
Polyneutr.	61
Eosino.	4
Lympho.	29
Mono.	6%

V.S.H

1h - 5 mm
2h - 11 mm

Sang

Glycémie	95 mg%
R.Gross	nég.
R.Sulfate de Cadmium	faibl.pos
R.Thymol	4 u.M.L.
R.Weltmann	6
Cholesterol	160 mg%

Urines

Réaction	acide
Densité	1010
Albumine	nég.
Glucose	"

Sédiment: rares épith.; rares leuco.; rare oxalate de Ca.

Electrocardiogramme

Rythme sinusal, régulier (80/min.)
Axe électrique dévié à gauche (-60°).
Séquelles d'infarctus postérieur.
Hypertrophie ventriculaire gauche.

Examens radiologiques

- Hypertransparence accentuée de la colonne cervicale.
- Spondylose cervicale inf.
- Apophyses transverses C_7 agrandies.
- Attitude scoliotique cervico-dorsale gauche.
- Hiles accentués.
- Ventricule gauche agrandi.
- Aorte deroulée-opacifiée IIIème degré.

Ref. 3.3.70

25 genn. 70

Signora
Bruna Roberto
Via Pasubio 1
GORIZIA
Italia

Gentile Signora,

Con riferimento alla Sua lettera del 4 gennaio 1970 sono di parere che la cura con Gerovital H3 è più attiva essendo effettuata per un alternanza di 4 cicli di 12 iniezioni, tre per settimana, con 4 cicli di 24 pillole, due al giorno, dopo i pasti - fra i cicli riposi di 10-14 giorni.

La cura può essere effettuata anche soltanto per pillole, nei casi meno gravi. Ogni anno deve essere effettuata una cura di mantenimento, più o meno intensiva secondo lo stato di salute. Di solito se fanno 3 cicli di punture e 3 cicli di pillole.

Gradisca i nostri più distinti saluti,

Prof.Dr. Anna Aslan
Direttrice dell'Istituto di Geriatria
Bucarest

156

Gorizia, 4-1-69

Ch.mo Prof.

sto facendo la cura del Geroritar H_3 in fiale; ho 47 anni. Siccome non so se il ciclo di 6 scatolette di 25 fiale, intervallato come da istruzione contenuta nel flaconcino, si fa una sola volta nella vita o deve essere ripetuto ogni anno, o ogni tanti anni, La prego, se possibile, darmi una precisa indicazione adatta a persona di 47 anni non affetta finora da malattie vere

e proprie.

Rimango in attesa di una Sua cortese risposta.

Con molti ringraziamenti

e perfetta stima

Bruna Roberto

Il mio indirizzo è:

BRUNA ROBERTO

Via Pasubio 1

GORIZIA

ITALIA

pacient ambulatoriu
pun ONT Carpati

M. GUIDO ROBONI

Monsieur Guido Roboni, âgé de 57 ans, de Milan, a été examiné à l'Institut de Gériatrie de Bucarest du 13 au 16 juin, 1966.

Les examens effectués ont révélé: douleurs lombo-sacrées, avec limitation des mouvements de la colonne vertébrale lombaire; sensibilité cutanée diminuée; paresthésies du membre inférieur gauche; réflexe rotulien diminué, gauche; hépatomégalie; pouls pédieux présent.

Le patient a été testé pour traitement biotrophique au Gérovital H3. Le médicament a été bien toléré et nous recommandons la continuation du traitement selon le schéma suivant:

- Gérovital H3, ampoules: une série de 12 injections en quatre semaines (une injection de 5 cc intramusculaire chaque lundi, mercredi et vendredi).

- Observer ensuite un arrêt de deux semaines, après lequel:

- Gérovital H3, dragées: une série de 24 dragées en 12 jours (seux par jour, une dragée prise deux heures après les repas principaux).

- Arrêt de deux semaines, après lequel recommencer une série d'injections comme ci-dessus et continuer en alternant séries de dragées et séries d'ampoules, avec arrêts de deux semaines entre chaque série respective.

Prof.Dr. Anna Aslan
Directeur de l'Institut de Gériatrie
de Bucarest

le 16 Juin 6

patient exilé

Monsieur GUIDO ROBONI

Monsieur Guido Roboni, âgé de 57 ans, de Milan, a été examiné à l'Institut de Gériatrie de Bucarest du 13 au 16 juin, 1966.

Les examens effectués ont révélé: douleurs lombo-sacrées, avec limitation des mouvements de la colonne vertébrale lombaire; sensibilité cutanée diminuée; paresthésies du membre inférieur gauche; réflexe rotulien diminué, gauche; hépatomégalie; pouls pédieux présent.

Le patient a été testé pour traitement biotrophique au Gérovital H3. Le médicament a été bien toléré et nous recommandons la continuation du traitement selon le schéma suivant:

- Gérovital H3, ampoules: une série de 12 injections en quatre semaines (une injection de 5 cc intramusculaire chaque lundi, mercredi et vendredi).

- Observer ensuite un arrêt de deux semaines, après lequel recommencer une seconde série d'injections comme ci-dessus:

- Après l'arrêt suivant la deuxième série, commencer Gérovital H3, dragées: une série de 24 dragées en 12 jours (seux par jour, une dragée prise deux heures après les rapas principaux).

- Arrêt de deux semaines, après lequel recommencer une série d'injections et continuer en alternant séries de dragées et séries d'ampoules, avec arrêts de deux semaines entre chaque série respective.

A. Aslan

Prof.Dr.Anna Aslan
Directeur de l'Institut de Gériatrie
de Bucarest

Glel

le 3o avril 1971

xx xxx M.ROBOTI GIUSEPE l'Italie

26 avril

3o avril 1971

Status hyperuricemicus.

s

Gerovital H3 dragées: une série de 24 en 12 jours (deux par jour, une dragée après les repas principaux).

Arrêt 3 semaines après lequel:une nouvelle série de dragées et continuer comme ci-dessus.

Régime alimentaire: réduire la viande, organs, cervelle, reins. Modérement vin.-

REPUBLICA SOCIALISTĂ ROMÂNIA

MINISTERUL SĂNĂTĂȚII
INSTITUTUL DE GERIATRIE „BUCUREȘTI"

București ..... 19.....
Str. Mănăstirea Căldărușani,
Căsuța Poștală 2009
Telefon 17.76.86 — 17.24.41

Dear Mister/ Missis,

In answer to your letter I inform you that you can undergo the geriatric treatment with Gerovital H3 under my direct supervision as well as that of my assistants.

A stay of two weeks is necessary for medical examinations, laboratory tests and a period of treatment under our direct control.

The treatment can be taken under the following conditions:

1) As inpatient in the clinic of the Institute, the places having to be booked 2-3 months in advance (enclosed herewith conditions for treatment).

2) As inpatient in the neighbourhood of the Institute in a hotel for cures situated in the middle of a park. The treatment will be given under our care.

3) As inpatient in a luxurious castle surrounded by a very large park, situated at a distance of 17 kms from Bucharest. The treatment will be given under our care.

Owing to the reduced capacity of the Institute, the places having already been booked until 197o, you could choose one of the two other above mentioned possibilities.

We are sending you herewith the prices of the Romanian Tourist Agency "Hercules" which is dealing with all travel arrangements, accomodation, a.s.o., where you can apply directly for reservation according to your preferences.

Kindly please inform us of the exact date of your arrival.

Yours sincerely,

Prof. Anna Aslan
Director, the Bucharest Institute
of Geriatrics

M. ROBOTI GIUSEPE

45%	36 mg%
14 gr.(88%)	6,8 mg%
7.2oo/mmc	238 mg%
61	
4	
31	3 u.M.L.
4%	48 u.a.
	91 mg%
	R.Gross: nég.
4 mm	R.Sulfate de Cad.: nég.
9 mm	

Urine (sommaire)

Réaction: acide
Densité: 1o15
Albumine: abs.
Glucose: abs.
Sédiment: rares épith. plats, rares leuco.

Rythme sinusal, régulier (66/min).
Syndrome S1S2S3.

Hyperglycémie provoquée

à jeun - I = 91 mg%
II = 121 mg%
III = 139 mg%
IV = 12o mg%
V = 1o4 mg%

Examen ophtalmologique

Presbiopie.
F.O.: Papille normale.
Mäcule: normal. Reflet fovéolaire aboli.
Artères et veines normales.
Choroïde et rétine: normales.
TACR = 4o gr. eau.
TA = 14o/85 mmHg.

REPUBLICA SOCIALISTĂ ROMÂNIA

MINISTERUL SĂNĂTĂȚII
INSTITUTUL DE GERIATRIE „BUCUREȘTI"

București 19
Str. Mănăstirea Căldărușani,
Căsuța Poștală 2009
Telefon 17.76.86 — 17.24.41

Dear Mister/ Missis,

In answer to your letter I inform you that you can undergo the geriatric treatment with Gerovital H3 under my direct supervision as well as that of my assistants.

A stay of two weeks is necessary for medical examinations, laboratory tests and a period of treatment under our direct control.

The treatment can be taken under the following conditions:

1) As inpatient in the clinic of the Institute, the places having to be booked 2-3 months in advance (enclosed herewith conditions for treatment).

2) As inpatient in the neighbourhood of the Institute in a hotel for cures situated in the middle of a park. The treatment will be given under our care.

3) As inpatient in a luxurious castle surrounded by a very large park, situated at a distance of 17 kms from Bucharest. The treatment will be given under our care.

Owing to the reduced capacity of the Institute, the places having already been booked until 197o, you could choose one of the two other above mentioned possibilities.

We are sending you herewith the prices of the Romanian Tourist Agency "Hercules" which is dealing with all travel arrangements, accomodation, a.s.o., where you can apply directly for reservation according to your preferences.

Kindly please inform us of the exact date of your arrival.

Yours sincerely,

Prof. Anna Aslan
Director, the Bucharest Institute
of Geriatrics

August 28th, 87

/1392

Mrs. Fiorella Rovescala
Via Primule, 7
20146 Milano
I T A L Y

Dear Mrs. Rovescala,

I received your parcel for which I thank you. As a matter of fact I had answered you in a previous letter.

It will be a pleasure for me to see you again next year when you come to our clinic.

With kindest regards and every good wish,

Yours sincerely,

Milano, 24 luglio 1978

Cara e gentile signora Asler,

La ringrazio di cuore per le Sue gentili tighe del 2/7 che mi hanno fatto immenso piacere. La spero in ottima salute.

In aprile Le ho spedito in Otopene, un pacchetto contenente dolci e gradirei sapere se l'ha ricevuto. La stessa cosa per la lettera contenente foto.

Conto essere nuovamente in Otopene ai primi del mese di marzo 88 e quindi avere il piacere di trascorrere qualche ora in Sua compagnia.

La ringrazio per le Sue gentilezze e ricordandola affettuosamente porgo i migliori saluti

Fiorella Rovescalli

D-na FIORELLA ROVESCALA
Via Primule, 7
20146 MILANO
I T A L I A

Traducere lb.italiană

Stimată şi iubită doamnă doctor Aslan,

vă mulţumesc din inimă pentru amabilele dv. rînduri din 2 iulie, care mi-au făcut o imensă plăcere.

In aprilie v-am trimis la Otopeni un pachet conţinînd dulciuri şi aş dori să ştiu dacă l-aţi primit. Acelaşi lucru pentru scrisoarea care conţinea fotografii.

Voi veni din nou la Otopeni în primele zile din luna martie 1988, şi sper că atunci voi avea plăcerea să petrec cîteva ore în compania Dvs.

Vă mulţumesc pentru amabilitatea dvs. şi transmiţîndu-vă cele mai bune urări, vă salută

Fiorella Rovescala

am primit
și-da
cu mulțumire
dr

D-na FIORELLA ROVESCALA
Via Primule, 7
20146 MILANO
I T A L I A

Traducere lb.italiană

Stimată şi iubită doamnă doctor Aslan,

Vă mulţumesc din inimă pentru amabilele dv. rînduri din 2 iulie, care mi-au făcut o imensă plăcere.

In aprilie v-am trimis la Otopeni un pachet conţinînd dulciuri şi aş dori să ştiu dacă l-aţi primit. Acelaşi lucru pentru scrisoarea care conţinea fotografii.

Voi veni din nou la Otopeni în primele zile din luna martie 1988, şi sper că atunci voi avea plăcerea să petrec cîteva ore în compania Dvs.

Vă mulţumesc pentru amabilitatea dvs. şi transmiţîndu-vă cele mai bune urări, vă salută

Fiorella Rovescala

Monsieur le 27 mai 9

Robusti Rutilio

Roma, Italia

INDICATIONS DE TRAITEMENT

Diagnostic: - Sténose mitrale compensée.
- Spondylose cervico-dorso-lombaire.

- Gérovital H3 ampoules: une série de 12 injections i.m. en 4 semaines (une piqûre de 5 cc tous les deux jour).
- Arrêt 14 jours.
- Gérovital H3 dragées: une série de 24 dragées en 12 jours successifs, deux par jour, après les repas.
- Arrêt 14 jours, après lequel recommencer une nouvelle série de 12 injections et continuer comme ci-dessus en alternant séries d'injections avec séries de dragées, en respectant les arrêts de 14 jours entre les séries.

Médication associée:
- Vitamine B_6 et Vit.E.

Régime alimentaire: sans abuser de sucreries, graisses, farineux, sel, alcools.

Contrôle médical périodique (cardiologique).

Prof. Dr. Anna Aslan
Directeur de l'Institut de Gériatrie
Bucarest

Monsieur
Robusti Rutilio
Roma, Italia

le 27 mai

EXAMENS DE LABORATOIRE

Hémogramme

Hématocrite	42%
Hémogl.	13,2 g. (82%)
Leuco.	6.000/mmc
Polyneutr.	58
Eosino.	3
Lympho.	34
Mono.	5%

Sang

Urée	52 mg%
Acide urique	4,9"
Cholesterol	
Glycémie	91 "
Burstein	34 u.a.

Urines (sommaire)

Réaction	acide
Densité	1015
Albumine	nég.
Glucose	"
Sédiment:	rares épith.plats.
	rares leuco.

Electrocardiogramme

Rythme sinusal, régulier (64/min.)
Axe électrique dévié à gauche (-30°).
P mitral.
Signes de hypertrophie ventriculaire gauche.

Examens radiologiques

- Transparence pulmonaire accentuée.
- Régions apicales voilées.
- Calcifications du hile gauche.
- Ventricule gauche agrandi.
- Aorte opacifiée IIIème degré.
- Diaphragme abaissé et avec mouvements reduits.

Madame le 26 mai 9

Robusti Amalia

Roma, Italia

INDICATIONS DE TRAITEMENT

Diagnostic: - Artériosclérose; myocardosclérose; séquelles ischémiques antéro-septales.
- Syndrome dépressif anxieux.
- Polyarthroses.

- Gérovital H3 ampoules: une série de 12 injections i.m. en 4 semaines (une piqûre de 5 cc tous les deux jours).
- Arrêt 12 jours.
- Gérovital H3 dragées: une serie de 24 dragées en 12 jours successifs, deux par jour, après les repas.
- Arrêt 12 jours, après lequel recommencer une nouvelle série de 12 injections et continuer comme ci-dessus en alternant séries d'injections avec séries de dragées, en respectant les arrêts de 12 jours entre les séries.

Médication associée:
- Vitamine B_6 (ampoules).
- Vitamine E^6(tabl.)
- Ségontin; Persantin.
- Sédatifs (Noan, tophranil).

Régime alimentaire: éviter graisses, sucreries, farineux, sel, alcools, café, cacao, chocolat.

Prof. Dr. Anna Aslan
Directeur de l'Institut de Gériatrie
Bucarest

Madame le 26 mai 9

Robusti Amalia

Roma, Italia

EXAMENS DE LABORATOIRE

Hémogramme

Hématocrite	42%
Hémogl.	13,2 g. (82%)
Leuco.	5.700/mmc
Polyneutr.	69
Eosino.	4
Lympho.	24
Mono.	3%

Sang

Urée	66 mg%
Acide urique	4,7"
Glycémie	94 "
Cholestérol	237"
Burstein	39 u.a.

Urines (Sommaire)

Réaction	acide
Densité	1013
Albumine	traces très fines
Glucose	nég.
Sédiment:	rares épith.plats.
	rares leuco,
	très rares érythro.

Electrocardiogramme

Rythme sinusal, régulier (80/min.)
Axe électrique dévié a gauche (-30°).
Ischémie antéro-septale.
Troubles de conduction intraventriculaire.

Examens radiologiques

- Hypertransparence osseuse accentuée.
- Spondylarthrose modérée.
- Hyperlordose lombaire.
- Ventricule gauche légèrement agrandi.
- Transparence pulmonaire accentuée.
- Calcifications hilaires.
- Diaphragme avec des mouvements normaux.
- Aorte opacifiée IIème degré.

Italia that

Amalia Rocca

la

that. resultate

Ital

6 Sept. 1972

. ROCCA GUIDO, 5o ans, 'Italie
28 août

6 septembre, 1972.

Spondylose cervico-dorso-lombaire. -

Gerovital H3.

Gerovital H3

14

Gerovital H3

14

15,4 g%
52%
5.800/mmc
64
3
28
5%

44 mg%
5,2 mg%
206 mg%
légèrem. pos.
nég.
2 u.M.L.
36 u.a.
98 mg%

2 mm
4 mm

acide
1o2o
abs.
abs.
très rares épith., rare acide urique.

Arrythmie sinusale. Fréquence ventriculaire approx. 65/min.
Axe électrique devié à gauche. Hypertrophie ventriculaire gauche.

Dessin hilaire très accentué bilat. Coeur légèrement agrandi et globuleux. Aorte allongée et avec le bouton très accentué. Spondylarthrose accentuée de la colonne vertébrale cervicale (C5-C7). Sacralisation de la colonne lombo-sacrale L5 (I-er degré). Osteoarthrose moderée des petites articulations post. Osteoarthrose moderée sacro-iliaque bilat.

Ital

me FRANCESCA ROCCASECCA, 51 ans, 'Italie
14 mars, 1972. 3 mars

Spondylose cervico-dorso-lombaire;
polyarthrose.
Suspect diabète sucré.

Aslavital xxxxxxxxxx

14
Aslavital xxxxxxxxxxx

14

-

-

(Dr.Bartoletti).

Mme FRANCESCA ROCCASECCA

14,3 g%	42 mg%
45%	4,3 mg%
7.800/mmc	235 mg%
63	
7	
25	
5%	44 u.a.
	90 mg%

6 mm
18 mm

acide
quant.insuf.
fines traces
abs.
fréq.épith., fréq.leuco., rares érythro., rare acide urique.

Rythme sinusal, régulier, 77/min. Axe électrique normal.

Transparence osseuse moderement accentuée. Légère accentuation de lordose cervicale. Spondylose cervicale incipiente.
Colonne vert. lombo-sacrate: transparence osseuse très accentuée. Atrophie hypertrophique. Spondylose lombaire incipiente.
Disarthrose moderée L-5-S1. Arthrose sacro-iliaque moderée bilat. pred. à droite.

Gal

Mme ROCESECCA FRANCESCA

Hyperglycémie provoquée

I = 95 mg%
II = 152 mg%
III = 134 mg%
IV = 116 mg%
V = 9o mg%

Vous n'avez pas le diabète.
Continuer la diète: réduire les hydrocarbonates.
On recommande: exercices physiques légers .
Contrôle de la glycémie chaque 3-4 mois.

21 aprile 7o

Signor
Rocchetti Pasquale
Corso Trieste 61
00198 ROMA
Italia

Gentile Signore,

Con riferimento alla Sua lettera del 8 aprile 197o, siamo di parere che una cura con Gerovital H3 - fattore vitaminico, eutrofico e rigeneratore - è indicata per il Suo stato di salute, ma che, alla Sua età, una cura soltanto per pillole non è abbastanza attiva. Deve farsi somministrare, sotto sorveglianza medica, durante un'anno, un'alternanza di cicli di 12 iniezioni intramuscolari, tre per settimana, alternati con cicli di 24 pillole, in 12 giorni successivi, due al giorno, dopo i pasti - fra i cicli riposi di 1o-14 giorni.

le medicine, che non si trovano in vendita in Italia, si possono procurare in Svizzera, Farmacia "Metropoli", Dr. Bruno Cassina, Piazza Grande, Locarno.

Il Prof.Dott. Paolo Palma, Piazza Verbano 26, tel 8456-369 applica a Roma il nostro metodo di cura.

Gradisca i nostri più distinti saluti,

Prof.Dr. Anna Aslan
Direttrice dell'Istituto di Geriatria
Bucarest

1432

Roma, 8 aprile 1970

Gentile Signora,

in Italia, come in ogni altro paese, si parla molto del prodotto GEROVITAL da Lei scoperto ed i giudizi sono veramente lusinghieri.

Io ho 75 anni e, malgrado la rispettabile (!) età, mi conservo ancora abbastanza bene. Sono di corporatura snella e piuttosto magra e mantengo un costante allenamento sportivo. Non ho sofferto di malattie notevoli, salvo le solite influenze ed una stitichezza, che combatto con l'uso di lassativi.

Non ho l'assurda pretesa di tornare indietro con gli anni, ma ritengo che il Suo GEROVITAL possa conservare - nei limiti del possibile - la mia salute allo stato attuale.

Mi permetto pertanto di scriverLe, pregandoLa di volermi far conoscere come posso procurarmi il prodotto in parola, dolente di non potermi recare, come desidererei, presso il Suo Istituto di Bucarest, non essendo in grado di sostenere la spesa, dato che sono un pensionato statale.

Da un opuscolo che ho avuto occasione di leggere, ritengo che per me sarebbe consigliabile la confezione di 12 flaconi da 25 pillole, che può sostituire convenientemente le iniezioni.

La prego di scusare di averLe arrecato questo disturbo e, nell'augurarLe di cuore ogni bene per l'opera che Ella svolge a favore dell'umanità, Le porgo i miei distinti ossequi.

ROCCHETTI Pasquale
Corso Trieste, 61
00198 ROMA (Italia)

Rocchetti Pasquale

Gentile Signora
Prof. ASLAN
Istituto di Geriatria Professoressa Aslan
Malastirea Caldarusani, 9
BUCAREST

Italia

G. Rocci

la

trat. resultate

le 7 Octobre 8

Madame Roccieti Dina
Italia

INDICATIONS DE TRAITEMENT

Diagnostic: - Spondylose cervicale et lombaire
- Troubles de climactérium.

- Gérovital H3 ampoules: une série de 12 injections intramusculaires en 4 semaines (une piqûre de 5 cc tous les lundis, mercredis, vendredis).

- Arrêt 14 jours.

- Gérovital H3 dragées: une série de 24 dragées en12 jours successifs, à raison de deux par jour, une dragée à 2-3 heures après les repas principaux.

- Arrêt 14 jours, après lequel recommencer une nouvelle série de 12 injections et continuer comme ci-dessus en alternant séries d'injections avec séries de dragées, en observant les 14 jours d'arrêt entre les séries.

Traitement associé: Une injection par mois de "Femovyrin".
Utiliser la crème à base de Gérovital H3.

---

le 7 Octobre 8

Madame Roccieti Dina
Italia

EXAMENS DE LABORATOIRE

Hémogramme

Hématocrite	39%
Hémogl.	12,2 g(76%)
Leuco.	6.700/mmc.
Polyneutr.	70
Eosino.	3
Lympho.	22
Mono.	5%

Sang

Acide urique	3,5 mg%
Cholestérol	264 "
R.Gross	nég.
R.Sulfate de Cadmium	"
Thymol	2 u.M.L.
Weltmann	6
Glycémie	93 mg%

Electrocardiogramme

Rythme sinusal, régulier (66/min.)
Axe électrique horizontalisé.
Aspect végétatif de la phase de répolarisation.

Examen ophtalmologique

F.O. Papille = pâle, plane, avec les bords espompés.
Macule = lésions fines de capillarose.
Vaisseaux = artères = oeil droit légèrement rétrécies, sclérosées, avec le reflet axial aplati, de couleur plus pâle.
veines = les deux yeux = normal.
Choroïde = normale.
Rétine = sans autres modifications.
T.A.C.R. = 40 g.eau.

Examens radiologiques

- Hypertransparence osseuse modérée.
- Spondylose cervicale inf.modérée.
- Apophyses transverses C7 très agrandies.
- Spondylose lombaire plus accentuée L2-L3.
- Coeur normal.
- Hiles fibrosés.

---

le 23 Sept. 9

Mme ROCHETTI MARIA

Italie

RAPPORT MÉDICAL

Diagnostic: Polyarthrite chronique évolutive. Athérosclérose. Hypertension arterielle. Operation Halstedt sein droit.

Gerovital H3 ampoules: une série de 12 injections en 4 semaines à raison de 3 par semaine (une piqûre i.m. de 5 cc chaque lundi, mercredi et vendredi).

Arrêt 10 jours, après lequel une nouvelle série d'injections comme ci-dessus. Après 6 séries d'injections le traitement sera continué selon le schéma suivant:

Gerovital H3 ampoules: une série de 12 injections en 4 semaines à raison de 3 par semaine (une piqûre i.m. de 5 cc chaque lundi, mercredi et vendredi).

Arrêt 10 jours après lequel:

Gerovital H3 dragées: une série de 24 en 12 jours (deux par jour, une dragée après les repas principaux).

Arrêt 10 jours après lequel une nouvelle série d'injections comme ci-dessus et continuer en alternant séries de dragées et séries d'injections avec les arrêts respectifs entre chaque série.

Médication associée: médication auparavant.

On recommande: contrôle médical periodique.

Prof.Dr.Anna Aslan

le 23 Sept. 9

Mme ROCHETTI MARIA

Italie

EXAMENS DE LABORATOIRE

Hémogramme

Hématocrite: 40%
Hémogl.: 12,2 gr.(76%)
Leuco.: 7.800/mmc
Polyneutr.: 69
Eosino.: 3
Lympho.: 23
Mono.: 5%

V.S.H.

1h - 56 mmc
2h - 82 mmc

Sang

Urée: 38 mg%
Glycémie: 93 mg%
Cholestérol: 173 mg%
Acide urique: 5,5 mg%
Burstein: 24 u.a.

Urine - sommaire

Réaction: acide
Densité: 1010
Albumine: traces peux percept.
Glucose: abs.
Sédiment: rares épith.plats
rares leuco.
très rares hématies.
rare urate de Na.

Electrocardiogramme

Rythme sinusal, régulier, tachycardique (100/min.).
Axe électrique à + 30°.

Examens radiologiques

Polyarthrose de la main avec sousluxation doigts.
Halux-valgus bilateral très accentué avec sousluxations et polyarthroses.
Arthrose des genoux bilat.
Hémidiaphragme droit avec mouvements réduits.
Ventricule gauche légèrement augmenté.
Aorte opacifiée II degré.

INSTITUTUL DE GERIATRIE
BUCURESTI

le 16 août, 1971

xxx ROCCO ANTONIO, 47 ans, l'Italie

11

16 août, 1971.

Spondylose cervico-dorso-lombaire
avec sciatalgies et occipitalgies.
Colite.

14

14

Le ci-dessus traitement sera suivi après 2 séries consecutives d'injections seulement.

~~14,3 gr.(28%)~~

14.3 gr.(89%)
46%
6.700/mmc
61
4
31
4%

40 mg%
5.6 mg%

216 mg%

12 mm
23 mm

nég.
nég.
4 u.M.L.

43 u.a.
95 mg%

acide
quant.insuf.
abs.
abs.
fréq.épith.plats,
rares leuco.

respiratoire. Fréq.cardiaque aprox.67/min. Arrythmie sinusale Axe électrique normal.

ITALIE

AMB.

6 juillet 1973

me Vilma RODELA, 53 ans, d'Italie,

- juillet 1973.

- Spondylose cervico-dorso-lombaire avec radiculalgie
  Polyarthrose
  Névrose post-climactérique

GEROVITAL H3

14

GEROVITAL H3

14

- Associer aux injections de GEROVITAL des Vitamines B1 (100 mg) et B12 (100 gamma) - ~~4xmérieuxiv~~ 12 ampoules ~~pmxxm~~ par série, 4 séries par ans.
- Valium, 5 mg/jour, au besoin.

Régime alimentaire : Réduire la consommation de : graisses animales, crème, crème fouettée, abats, café, boissons alcoolisées.

Nous recommandons de faire de la gymnastique médicale.

+

ITALIE

AMB.

6 juillet 1973

Mme Vilma RODELA
53 ans

41	%	42	mg. %
12,9	gr. %	3,9	mg. %
5200/mmc		227	mg. %
68		( )	nég.
2			
26		3	u.ML.
4	%	42	u.a.
		80	mg. %
7	mm		
14	mm		

<u>Encéphalogramme</u>

Le tracé ne pet pas d'éléments pathologiques en évidence.

Rythme sinusal régulier, 70/min.
Axe électrique horizontalisé.

Ytel
Rel. auth.
Rf/. 12.XII.70

11 dicembre o

Sighor
Enrico Rodinò
Piazza Zama 37
scala B int.II
00183 ROMA
Italia

Gentile Signore,

Con riferimento alla Sua lettera del 5 novembre 1970 La informiamo che le fiale di Gerovital hanno una scadenza, indicata sulla scatola, ma che le medicine durano oltre questa data - l'essenziale è che il liquido sia limpido e senza sedimento.

Le pillole non hanno scadenza, la data sulla scatola è la data della fabbricazione.

Gradisca, gentile Signore, i nostri più distinti saluti,

Prof.Dott. Anna Aslan

Aslan

Ret. aut.

J001

00183 Roma 5 novembre 1970

Ill.Dign.Direttore.

Nel settembre del 1968 sono stato in cura presso il vostro Istituto di Geratria.

Ancora ho due cicli di cura di iniezioni e di pillole di Gerovital H3.

Desidero sapere se tali medicinali hanno scadenza o posso continuare la cura.

Grazie e cordiali saluti.

Obbl. Ins.Enrico Rodinò

Enrico Rodinò

Indirizzo:

Piazza Zama,37 scala B int.II

Monsieur Rodino Enrico
Italia

EXAMENS DE LABORATOIRE

Hémogramme

Hématocrite	5o%
Hémogl.	15,3 g(96%)
Leuco.	1o.8oo/mmc
Polyneutr.	76
Eosino.	3
Lympho.	18
Mono.	3%

V.S.H.
1h -
2h -

Sang

Cholestérol	2o2 mg%
Acide urique	7 mg%
Glycémie	9o "
R.Gross	faibl.pos.
R.Sulfate de Cadmium	nég.
Thymol	3 u.M.L.
Weltmann	6

Urines

Sommaire

Réaction	neutre
Densité	1o21
Albumine	traces fines
Glucose	nég.

Sédiment: rares épith.; rares leuco.; fréq.urate amorph.

Electrocardiogramme

Rythme sinusal, régulier (8o/min).
Axe électrique dévié à gauche (-40°).

Epreuves de ventilation pulmonaire

C.V.St. = 3459 cc) 85%
C.V.A. = 2929 cc
V.E.M.S.= 1692 cc
I.P.B. = 57,7%

Concl. Dysfonction ventilatoire obstructive.

Examen ophtalmologique

F.O. Papille = relativement petite.
Macule = normale, reflet fovéolaire abolit.
Vaisseaux = artères = relativement rectilignes, légèrement rétrécies, avec le reflet axial aplati
veines = légèrement rétrécies.
Choroïde = normale.
Rétine = normale.
T.A.C.R. = 39 g.eau.
T.A. = 145/9o mmHg.

Examens radiologiques

- Hémidiaphragme gauche festonné.
- Coeur normal.
- Hiles gauches fibrosés.
- Spondylose lombaire et spondylolistesis L5.

INDICAZIONI DI CURA

Si deve effettuare una antibiogramma di sputo, dopo la quale sara effettuata la cura col antibiotico indicato.

Nello stesso stempo si può iniziare la cura col Gerovital H3, secondo il schema:

- Gerovital H3 fiale: un ciclo di 12 iniezioni endovenose, lentissime, in 4 settimane (una puntura di 5 cc ogni lunedì, mercoledì, venerdì).

- Riposo 14 giorni.

- Gerovital H3 fiale: un ciclo di 12 iniezioni intramuscolari in 4 settimane, come sopra.

- Riposo 14 giorni.

- Gerovital H3 pillole: un ciclo di 24 pillole in 12 giorni successivi, a ragione di 2 al giorno, una pillola a 2-3 ore dopo i pasti.

- Riposo 14 giorni, dopo il quale ricomincia un nuovo ciclo di 12 iniezioni intramuscolari e continua come sopra, alternando cicli di pillole con cicli d'iniezioni, rispettando i 14 giorni di riposo fra i cicli.

Madame
Rolla Mezzano Maria
Turin, Italie

le 26 juin 9

INDICATIONS DE TRAITEMENT

Diagnostic:-Spondylose.
- Polyarthroses
- Varices opérées avec des troubles de la circulation de retour.
- Colite spastique.

- Gérovital H3 ampoules: une série de 12 injections i.m. en 4 semaines (trois piqûres de 5 cc par semaine).

- Arrêt 14 jours.

- Gérovital H3 dragées: une série de 24 dragées en 12 jours successifs, deux par jour, après les repas.

- Arrêt 14 jours, après lequel recommencer une nouvelle série de 12 injections et continuer comme ci-dessus alternant séries d'injections avec séries de dragées, en respectant les arrêts entre les séries.

Prof. Dr. Anna Aslan
Directeur de l'Institut de Gériatrie
Bucarest

Madame le 26 juin 9

Rolla Mezzano Maria

Torino, Italie

EXAMENS DE LABORATOIRE

V.S.H.

1h - 2o mmc
2h - 37 mmc

Sang

Urée	34 mg%
Glycémie	112"
Cholestérol	294"
Acide urique	6,3"
Burstein	47 u.a.

Urines

Sommaire

Réaction	acide
Densité	1o2o
Albumine	traces fines
Glucose	abs.
Sédiment:	rares épith.plats.
	fréq.leuco.

Electrocardiogramme

Rythme sinusal, régulier, 78/min.
Axe électrique horizontalisé.
Lésions diffuses des couches sousendocardiques.

Radioscopie coeur-poumons.

- Hiles accentués.
- Coeur horizontalise avec le ventricule gauche légèremenr agrandi.
- Aorte légèrement déroulée.

Ital

1701..73

Amb

le 8 mai 3

r.ROLUTI Giuseppe, 73 ans, d'Italie
xx en mai 1973

Athérosclérose généralisée, Litiase rénale opérée,
Constipation atone chronique
Anémie secondaire

vital Géro-

Gérovital

14 reprendre le traitement en alternant séries d'injections et arrêts xxxxxxxxxxxxxxxxxxxxxxxxxxxxxxxxxxxxxxxxxxxxxxx
xxxxxxxxxxxx

xxxxxxxxxxxxxxxxxxxxxxxxxxxxxxxxxxxxxxxxxxxxxxxxxxxxxxxxxxxxxxxx
xxxxxxxxxxxxx xxxxxxxxxxxxxxxxxxxxxxxxxxxxxxxxxxxxxxxxxxxxxxx

Normacol - 1 cuillerée le soir avant de se mettre au lit

Régime alimentaire: sans excès de graisses animales, abats, conserves, condiments, café, boissons alcoolisées

Roluti Giuseppe

41 %	30 mg %
12,3 g %	6,4 mg %
6200/mmc	221 mg %
64	négative
7	négative
25	2.u.M.L.
4 %	40 u.n.
	80 mg %

12 mm
20 mm

acide

vagues traces
absente
rares épith.
rél.fréq.~~with~~ leuco.
fréq.hémat.

Rythme sinusal régulier, 76/min,Axe électrique non modifiée

Ital

ITALIA

ROMAGNOLI Ines Trevisani 'Italie

xx en avril 1973

Spondylose cervico-dorso-lombaire avec radiculalgies, Polyarthrose, Maladie ulcéreuse, Dyscinésie biliaire, Hypertension artérielle oscilante, Obésité

Gérovital

Gérovital

14

Gérovital

14

après les repas - Rother ou Maalox 1-2 tablettes et Decholin ou similaire 1-2 tablettes. Chaque mois deux cures de Rowachol suivant le prospectus; Valium ou Librium 5 mg/jour. Au besoin, hypotensifs éviter les bouillons, crème, crème fouettée, abats, sauces, condiments, fritures, légumineuses, hâché, café, boissons alcoolisées. Réduire le pain et les pâtes alimentaires

38 %		52 mg %
11,2 g %		3,4 mg %
6200/mmc		227 mg %
68		
3		
24		2 u.M.L.
5 %		46 u.a.
		7o mg %
	R.Gross	négative
	R.$CdSO_4$	négative
7 mm		
2o mm		

Urine (sommaire)

Réaction: acide
Albumine: absente
Glucose: absente
Sédiment: rél.fréq.leuco.
rares leuco.

Rythme sinusal régulier, 62/min. Légère déviation axielle gauche.

Electroencéphalogramme

Tracé interprétable dans le contexte clinique- troubles discrets de type circulatoire

Rx.cardio-pulmonaire Hiles au modifications fibreuses bilatérales, Coeur horizontalisé et lég.agrandi, Aorte déroulée et modérément ectasiée.
Rx.gastro-duodénal Oesophage modérément dilaté dans le tiers inf. avec reflux de Ba intermitent. Estomac alongé, hypotone, hypocinétique, avec du liquide de stose, avec les plis de la muqueese modérément épaissis et dépôts de mucus. Pylore perméable, Bulbe duodénal de forme et dimensions normales, lavé par le liquide d'hypersécretion de l'estomac. Cadre duodénal situé bas, normalement déroulé avec passage de Ba accéléré. Point cistique avec sensibilité douloureuse à compression dosée. 24 heures: Colon entièrement opacifié, Transverse très ptosé, long et intensément spastiqu
Radio de colonne vert.cervicale Transparence osseuse modérement accrue ave des modifications d'atrophie hypertrophique, Petits becs ostéophitiques - incipients marginaux postérieurs, Tendence d'antérolistésis du corp vert. C 5. Ostéo-arthrose modérée des petites articulations postérieures
Radio de colonne lombo-sacrale: Modérée rotation dans l'axe des corps des vertèbres vers la droite, Transparence osseuse modérément accru avec des modifications d'atrophie hypertrophique, Petits becs ostéophitiques marginaux au L4, Discretes hérnies intraspongieuses de D12-L4, Disqu arthrose modérée L4-L5 et L5-S1, Ostéo-arthrose accentuee des petites articulations postérieures et sacroiliaque bilatérale.

for Italie

that.

August 4 70

3179/5-VM

+ cie (austr)

Mrs. Greta Roman
Badgastein
Villa Luise
Austria

Dear Mrs. Roman,

Thank you for your nice letter and for your appreciative words concerning my work.

The artist Raoul Aslan is not a relative of mine, there are probably many other families with the same name all over the world.

I am glad to hear you are undergoing our treatment and I hope with positive results. You do not mention if you are taking the pills or the injections and I advise you to have the alternate treatment: one course of 12 injections and one course of 24 pills (see enclosure). In Rome you can apply for treatment to Dr. Crespi, Via Veneto 116 who knows our method of treatment and could give you full advice in this respect.

With every good wish,

Yours sincerely,

Prof. Anna Aslan MD, DSc.

F73 wieder defekt

lettere da Roma BADGASTEIN, 27/7/70.

3179

Dear Mrs. Aslan, this letter of mine shall not be one of the thousands, disturbing you every day. - I am living in Rome; I escaped from the terrible heat in the mountains of Austria, where I was born and where, thanks my parents, I lived a very beautiful youth. I frequented the best schools in Graz, the best concerts, the best performances. The greatest actor we had - (a man of such a beauty I never saw again in my whole life; people stopped to look at him, when he walked through the streets) was Baone Aslan, later at the Burgtheater of Wien. As this name is a very rare one, I think he was perhaps a relative of you? -

Before I left Rome, I saw in a newspaper your photo, with an interview. Your look is in a marvellous shape (I am of your age) and what I most admire is your vitality, your memory, I, helas, lost during the

last two years, especially I can't remember names. I am terribly upset, unhappy; now I take your Gerovital #3 once a day. Dare I hope that you will answer me, if I chose the right one of your miraculous inventions?

Very grateful to you

Yours

Greta Roman.

GRETA ROMAN, villa LUISE
BADGASTEIN ÖSTERREICH (AUTRICHE) till the 23./8./70.

AFTER —

GRETA ROMAN
00199 ROMA, VIA DESSIÈ 2 ITALIA.

Gea Romana Tamerchi
ROMA
via Belluno 1
00161
ITALIA

Ital.

le 27 Janv. 1

Mme. ROMANA TANCREDI

ITALIE

RAPPORT MÉDICAL

Diagnostic:

- Colite de putréfaction ;
- Prémenopause ;
- Spondylose cervicale ;

Indications de traitement :

Nous recommandons un traitement biotrophique avec Gérovital H3, d'après le schéma suivant :

Gerovital H3 ampoules: une série de 12 injections en 4 semaines à raison de 3 par semaine (une piqûre i.m. de 5 cc chaque lundi, mercredi et vendredi).
Arrêt 14 jours après lequel:
Gérovital H3 dragées : une série de 24 en 12 jours (deux par jour, une dragée 2 heurs après les repas principaux).
Arrêt 14 jours après lequel une nouvelle série d'injections comme ci-dessus et continuer en alternant séries de dragées et séries d'injections avec les arrêts respectifs entre chaque série.
Medication associée : Cebion :2gr/jour (15 jours /mois) ;
Dièt : selon les indications du médecine diététiciene ;

Prof. Dr.Doc. Anna Aslan
Directeur, Institut de Gériatrie de Bucharest

Mme. ROMANA TANCREDI
ITALIE

EXAMENS DE LABORATOIRE

Hémogramme

Hématocrite	34%
Hémogl.	11gr.
Leuco.	6.100/mmc
Polyneutr.	58%
Eosino.	1%
Lympho.	31%
Mono.	10%

V.S.H.

1 h - 6 /mm
2 h - 14/mm

Sang

Glycémie		1,07gr‰
Cholestérol		2,26gr‰
Lipides		6,7 gr%
Protéines		6,4gr%
Acide urique		4,6mg%
Urée		0,40gr‰
Thymol		4,40 u.M.L.
Burstein		25 u.f.
Kunkel	6	24 u.f.
	12	44 u.f.
Transaminases	GOT	8 u.k.
	GPT	11 u.k.
Calcium		9,8mg%
Sodium		136 mEq/l

ELECTROCARDIOGRAMME

Rythme sinusal régulier, tachycardique (58/min); L'axe electrique horizontalisé.

Examens radiologiques

Radioscopie pulmonaire: transparence pulmonaire normale.
Hiles légèrement accentués, avec contour légèrement accentué.
Nodule calcifié intra-hilaire gauche.
Diaphragme avec des mouvements normaux.
Sinus costo-diaphragmatiques libres.
Coeur: modérément agrandi, arc inf. gauche saillant.
Aorte de calibre normal.

Radiographie de la colonne cervicale;

Hypertransparence osseuse (ostéoporose modérée).
Spondylose cervicale très accentuée, prédominant C5-C7, avec des osteophytes antérieurs et postérieurs.
Discarthroses accentuées et arthroses des grandes articulations postérieures.
Apophyses transverses C7 agrandies.

---

le 3 nov. 70

Angelo Romanet
Italie

RAPPORT MEDICAL

Diagnostic : - Hypertension artérielle .
- Spondylose cervico-dorso-lombaire avec des radiculalgies myotiques.

Indications de traitemnet :

Gerovital H3 ampoules : une série de 12 injections: en 4 semaines : (trois injections, une de 5 cc chaque lundi, mercredi et vendredi).
Arrêt 14 jours. Répéter la série d'injections avec une autre pause, après lequel :
Gerovital H3 dragées : une série de 24 en 12 jours deux par jour, deux heures après les principaux repas.
Continuer en alternant séries de dragées et séries d'injections avec les respectifs arrêts entre chaque série.
On reccommande : traitement hypotensif sous contrôle médical.

Prof. dr. Anna Aslan

M. Romanet Angelo
Italie

EXAMENS DE LABORATOIRE

Hémogramme

Hémato.	41%
Hémogl.	14,3g(89%)
Leuco.	7500/mmc
Polyneutr.	58
Eosino.	7
Lympho.	3o
Mono.	5%

V.S.H.
1h - 6 mm
2h - 12 mm

Sang

R.Gross	nég.
R.S.Cadmium	"
Thymol	2 u.M.L.
Urée	48 mg%
Glycémie	1o9 mg%
Cholestérol	224 mg%
Burstein	22 u.a.

ElectrocardiogrammeRytz

Rythme sinusal régulier, 6o/min. Axe électrique pas changé.

Urines (sommaire)

Réaction	acide
Densité	quant. isuff.
Albumine	abs.
Glucose	"

Sédiment : rares épith. plats; rares leuco.

Examen radiologique

Transparence pulmonaire normale. Diaphragme aux bons mouvements. Ventricule gauche à la limite maxime. Aorte II deg. Résection de l'estomac - 1/3 moyenne. Bouche anostomotique fonctionant bien. Efférence de calibre normale. Spondylose lombaire avec attitude scoliotique gauche.

Ital.

9488.

Dr. MARIO ROMANI
MEDICO CHIRURGO
SPECIALISTA MALATTIE BOCCA E DENTI
ROMA
STUDIO: VIA VITTORIA COLONNA, 18 - TEL. 65.36.16
ABIT: " " " 18 - TEL. 65.37.41
ORARIO DALLE 9,30 - 13 E DALLE 15,30 - 19
(MENO I FESTIVI)

Roma 16/7/1971

SPETT/ CLINICA PROF. DR. A. ASLAN
BUCAREST

Sono un medico affetto da ulcera duodenale. Gradirei avere un progetto di cura, per detta malattia. Nel deplian, in mio possesso, questo non é molto chiaro, Attendo, che cortesemente, mi mandiate o in italiano, o in francese, come debbo fare la terapia, per la mia affezione. Premettendo di non fare, per paura l'inizione in indovena, ma sottocutanea. Ho gia' cominciato con un primo ciclo. Ma qui i miei colleghi medici, hanno pareri discordi sul tempo di terapia e di continuita'. Vi prego di essere cortesi e d'inviarmi al più presto lo specchio di come dovro' fare detta cura.

Vi ringrazio cordialmente, e distinti saluti.

Dr. Romani

le 17 août 1

9488/17-VM

+ circ
+ schema

Dr.Mario Romani
Roma
Via Vittoria Colonna, 18

Gentile Dottore,

Non sappiamo quale deplian ha Lei. Per questo Le inviamo ancora qualche altri stampati e aggiungiamo che gli iniezioni si devono fare intramuscolari.

Dipende dalla sua étà il numéro di serii d'iniezioni

Noi le racommandiamo 4 - 5 cicli iniezioni alterni con cicli di dragee. Dopo un périodo di un anno, se si sente meglio, può fare le pause più lunghe, fino a un mese.

Per mantenimento de la salute, può ricominciare e fare duo-tre cicli per anno.

Gradisca, Gentile Dottore, i nostri più distinti saluti.

A. Aslan

Prof.Dott.Ana Aslan
Direttrice dell'Istituto di Geriatria
Bucarest

Allegati.

Ital

ambul

. Eduardo ROMANO, 55 ans e l'Italie
11 sept.

14 sept. 1972.

- emphysème pulmonaire
- arteriosclérose géneralisée; - hypertesnion arte:
- fibrilation atriale; - séquelles de spasme cérbral
- spondylose lombaire; - scoliose dextro-convexe

Gerovital H3

Gerovital H3

~~14~~ 21

Gerovital H3

21

Hygroton: une tabl. 2 fois par semaine;
Aldomet: 3 tablettes par jour; Intensain: 2 tabl. par jour, alternant
avec Segontin, lo jours par mois. Continuer le traitement à Coraldin .

éviter: boissons alcooliques, condiments;
réduire le sel (un gramme par jour).

Eviter les efforts physiques et
psychiques.

49%	3o mg%
14,1 g%	7,6 mg%
6.1oo/mmc	267 mg%
63	
3	
28	3 u.M.L.
6%	43 u.a.
	94 mg%
R.Gross:	nég.
R.$CdSO_4$:	légèrem.pos.

22 mm

4o mm

<u>Urine</u> (sommaire)

Réaction: acide
Densité: 1o2o
Albumine: fines traces
Glucose: abs.
Sédiment: rares érythro., très rares cilindres hialins, rares urates, rares épith.

Fibrillation atriale, fréq.moyenne 84/min.
Déviation axiale gauche légère.
Hypertrophie ventriculaire gauche.
Troubles d'irrigation myocardique au niveau du ventricule gauche.

Ital

trat

22 nov. 3

Signora
Rosa Romano ved. Santalucia
Via Nuova del Campo No.78
8472 NAPOLI
Italia

Gentile Signora,

Sono stata lieta di leggere la Sua lettera del 30 ottobre 1973 e di saperLa in soddisfacente stato di salute.

La cura con Gerovital H3 deve essere ripetuta ogni anno con un trattamento di mantenimento, piò o meno attivo, secondo lo stato di salute - la cura deve essere continuata perche non deve dimenticare che i fenomeni d'invecchiamento progrediscono sempre e non si arrestano mai.

Per Lei 4 cicli di 12 iniezioni e 4 di pillole bastano. Le punture si fanno giorni alterni, cioè un ciclo di 12 in 4 settimane - fra i cicli i riposi di 14 giorni.

L'Aslavital, il nostro nuovo prodotto, non è per Lei, è indicatáo sopra tutto ler l'arteriosclerosi.

Adesso è stata concessa l'autorizzazione di vendita del Gerovital H3 in Italia e si trova nelle farmacie delle grandi città.

Gradisca, gentile Signora, i miei più distinti saluti,

Prof.Dott. Anna Aslan
Direttrice dell'Istituto di Geriatria
Bucarest

Ret.

Napoli, 30-10-1973

Gentile Dottore Aslan.

In risposta alla sua lettera datata 11.c.m. sono un'assidua paziente. Ho praticato per un anno intero la cura del suo Genovital H3 che mi è stata spedita da lei stesso forse lei non se lo ricorda. La sua cura è stata eseguita nel seguente modo per 10 giorni ho praticato una iniezione intramuscolare da 5 c.c. di Genovital H3 e 10 giorni di riposo poi ho preso per via orale un flacone di pillole sempre di Genovital H3 una alla sera e una alla mattina. e poi per 10 giorni ancora riposo poi di nuovo iniezione e così via fino a 5 scatole di iniezioni e 5 flaconi di pillole. Adesso sono 5 mesi circa che sono a riposo.
Ora le spiego il fatto del braccio che ho offeso per un incidente d'auto

e dopo un'operazione mi hanno rimasto un ferro che mi tiene il gomito io glielo avevo scritto non perchè volevo una cura per questo ma credevo che fosse d'impegno ad un suo miglioramento fisico.
Adesso vorrei che lei gentilmente mi spiegasse questa sua cura la devo ripetere? perchè vorrei vedermi più giovane senza tante rughe.
Le ripeto i miei anni sono 63.
Ho letto che ha fatto un'altra ricerca in campo medico e ha scoperto una medicina che supera la prima chiamata Astavital lei crede che la debbo fare? Se così me la spedisca come fece con il Gerovital H_3
Le ripeto non ho alcun male sono sanissima. (Oltre s'intende al braccio che però non mi porta nessuna cosa ne nelle

analisi di sangue ne al cuor
ne al fegato
Sicura di una sua gentile risposta
(Sempre mi italiano la prego) La

Ossequio sua devota

Rosa Romano mi
Santaluera

Ital
inf. tel
Ch. 20. X 73

Signora
Santalucia Rosa
Via Nuova del Campo No. 78
NAPOLI
Italia

Gentile Signora,

Ci scusiamo di non aver risposto alla sua precedente lettera, la causa è statáo il fatto che sono stata obbligata di assentarmi molto tempo da Bucarest.

Non possiamo spiegare perchè la nostra cura non ha dato i risultati previsti, in ogni caso la cura non è controindicata al suo statáo di salute, anzi può aiutare molta alla guarigione del braccio. Sono di parere che deve continuare detta cura ancora durante un'anno, colla stessa alternanza di punture e pillole.

Adesso è stata concessa l'autorizzazione di vendita del Gerovital in Italia, dunque si può acquistare nelle farmacie.

Gradisca, gentile Signora, i miei più distinti saluti,

Prof.Dott. Anna Aslan
Direttrice dell'Istituto di Geriatria
Bucarest

a facut un an
bat un an
accident
la mâini
dinei

anul 53
d. nu
sta 2 ani

Italia (Napoli) 22-9-1943

Gentilissimo Dr A. Aslan.

Già un mese scorso le ho scritto per farle presente la mia situazione e non avendo ancora ricevuto una risposta le scrivo sperando in una sollecita risposta. Sono una cliente che ha fatto la sua cura per un anno circa e avendola terminata adesso vorrei sapere che cos'altro dovrò fare. La prego però gentilmente di darmi una risposta in italiano non avendo conoscenza di altre lingue. Però vorrei che questa volta mi venisse risposta a queste mie. Le rifeto come già nell'altra lettera che la sua cura mi è stata di poca efficacia però le premetto che avendo avuto un incidente d'auto ho un braccio che si

tiene su con un ferro perchè avevo il tendine sfezzato Adesso vorrei sapere se questo posto pregiudicò a questa sua cura e perciò non ho avuto un grande risultato Mi specifichi però per filo e per segno come devo praticare la cura, ma credo che anche adesso è stata praticata semplicemente.

La ringrazio Con ossequi

Le rimetto il mio indirizzo chiaramente

ROMANO ROSA VEDOVA
SANTALUCIA

VIA NUOVA DEL CAMPO
Nº 48
NAPOLI
ITALIA

età 63 anni -

le 26 août 9

Mr. Giuseppa Romeo
Italie

RAPPORT MÉDICAL

Diagnostic:
- Spondylose cervico-dosro-lombaire avec radiculalgies
- Polyarthroses
- Adipose
- Alergose
- Hypothiroidie
-

Gerovital H3 ampoules: une série de 12 injections en 4 semaines à raison de 3 par semaine (une piqûre i.m. de 5 cc chaque lundi, mercredi et vendredi).

Arrêt deux semaines après lequel:

Gerovital H3 dragées: une série de 24 en 12 jours (deux par jour, une dragée après les repas principaux).

Arrêt deux semaines après lequel une nouvelle série d'injections comme ci-dessus et continuer en alternant séries de dragées et séries d'injections avec les arrêts respectifs entre chaque série.

Médication associée: Tyroide en doses petites sous contrôle médicale.

On recommande: régime alimentaire pour perdre 5-6 kg (2 kg chaque mois).

Régime alimentaire: eviter les graisses animales, organes, crème, crème fouettée; pain, les farineux, les douceurs en quantites modérée.

Prof.Dr. Anna Aslan

Mr.
Giuseppe Romeo

Pisa , Italie

EXAMENS DE LABORATOIRE

Hémogramme

Hématocrite	42 %
Hemogl.	12,2 g (76%)
Leuco.	5300/mmc
Polyneutr.	66
Eosino.	5
Lympho.	25
Mono.	4%

V.S-H.

1h - 22 mm
2h - 45 mm

Sang

Urée	38 mg %
Glycémie	91 mg %
Cholestérol	211 mg %
Acide urique	5,8 mg %
R.Gross	négat.
R.Sulfate de Cad.	580 mg %
Lipides totaux	4 u.M.L.
Tymol	

Urines (sommaire)

Réaction	acide
Densité	quant. insuf.
Albumine	traces prononcées
Glucose	abs.
Sédiment :	fréq. épith . fréq. leuco.libres et groupées

Electrocardiogramme

Rythme sinusal brachicardique, (53/min)
Axe électrique semiverticalisé (+ 75°)
Troubles mincres d'irrigation , ventriculaire gauche d'aspect lifide .

Métabolisme basal

Age : 47
Poids corporel: 80 kgs
Taille : 163 cm
Pression atmosphérique : 755 mm Hg
Température : 24°

Cons. oxigène : 182
Mét. basal : - 16,5 %

Examen radiologique

Spondilose cervicale inf.
Désossification de la première lombaire.
Attitude-scoliose lombaire gauche.
Hyperlordose lombaire. Discopathie L5-S1.

./.

Cord normal.
Rien pleuro-pulmonaire.
Estomac hyperton, hyperchinetique.
- Muqeusee épaisse.
Bulb régulier.
Point cystique sensible.

Barium peu evacuée.
Colonne normal.

Ital

INSTITUTUL DE GERIATRIE
"BUCURESTI"

x IRMA ROMISCH l'Italie
2o juillet

23 juillet, 1971.

Spondylose cervico-dorso-lombaire.

14

14

Mme IRMA ROMISCH

14 gr.(88%)	3o mg%
47%	6,7 mg%
7.8oo/mmc	
67	
3	
25	
5%	
	283 mg%
1o mm	
24 mm	nég.
	nég.
	4 u.M.L.
	45 u.a.
	91 mg%
acide	
quant.insuf.	
abs.	
abs.	
rares épith.plats,	
rares leuco.	

Rythme sinusal, régulier(8o/min). Axe électrique horisontalisé. Troubles diffus d'irrigation myocardique.

Poumon normal. Coeur en limites normales. Aorte légèrm.élargie, opacifiée. Transparence osseuse légèrm.accentuée, légère arthrophie hypertrophique. Dégère spondylose cervicale. Léger pseudolistesis étagé C4-C5-C6. Arthrose des petites articulations cervicales post., plus accentuée C3-C6. Apophyses transverses C7 accentuées. Légère spondylose lombaire. Hyperlordosé lombaire, légèrm.horisontalisée - sacrum. Légère discarthrose incipiente post.L5-S1.

RONZANI Fausto, 46 ans, d'Italie
en Août 1973

- Spondylose cervico-dorso-lombaire, avec radiculalgie sciatique gauche.

Gérovital H3

14

Gérovital H3

14

au Gérovital H3 ampoules Vitamine B1 (1oo mg) et B12 (1ɥo g) 4 séries à 12 injections par an.

Au besoin prennez sedatifs.

Diète: évitez les graisses animales, crème, crème fouetté, abats, sucreries, cafe, boissons alcoolique.

Réduire le pain et les pâtes alimentaires.

Nous recommendons de la gymnastique medicale et des promenades à pied, en plein air, tous les jours.

Eviter les stress.

M.RONZANI Fausto

44%
14,2 g%
5300/mmc

24 mg%
4,1 mg%
227 mg%
nég.
nég.
2 u.M.L.
34 u.a.
75 mg%

1o mm
2o mm

acide
- 1o u
nuage fin
néant
rel.fréq,épith.
rares leuco.
rares hématies

Rytme sinusal régulier, 65/min. Axe électrique non modifiée.

Dessin hilo-basal bilat. accentué pulmonaire bilat.
Coeur, aorte d'aspect normal.

ambulat.

• RONZANI Luciano, 57 ans, d'Italie,
en juillet 1973.

- Cervicarthrose.
- Bronchite tabagique.

Gerovital H3

14

Gerovital H3

14

Suppression du tabac.

Gymnastique médicale respiratoire.

M. RONZIANI Luciano
Italie

14,6 g%	58 mg%
8000/mmc	3 "
66	182 "
3	nég.
26	"
5%	2 u.M.L.
	40 u.a.
	75 mg%

10 mm
23 mm

acide
1025
traces fines
néant
rares épith.
" leuco.
" érythro.

Rythme sinusal, régulier, 70/min. Axe électrique normal.

Dessin broncho-vasculaire très accentué hilo-diaphragmatique bilat
Coeur horizontalisé.
Aorte déroulée et ectasiée.

---

28 Février o

Mme RONZONI ORIELE
Italie

RAPPORT MÉDICAL

Diagnostic: Spondylose cervico-dorso-lombaire.
Polyarthrose.
Ulcer duodenal.
Dyscinésie biliaire.
Pied plat.

Gerovital H3 ampoules: une série de 12 injections en 12 jours (une piqûre i.m. chaque jour).

Arrêt 10 jours après lequel: une nouvelle série d'injections comme ci-dessus. Après 3 séries d'injections administrées selon nos indications, le traitement sera continué selon le schéma suivante

Gerovital H3 ampoules: une série de 12 injections en 4 semaines à raison de 3 par semaine (une piqûre i.m. de 5 cc chaque lundi, merdredi et vendredi).

Arrêt 10 jours après lequel:

Gerovital H3 dragées: une série de 24 en 12 jours (deux par jour, une dragée après les repas principaux).

Arrêt 10 jours après lequel une nouvelle série d'injections comme ci-dessus et continuer en alternant séries de dragées et séries d'injections avec les arrêts respectifs entre chaque série.

Médication associée: Si necessaire Rotter, Enzymatic, Chauphitol.

Régime alimentaire de protection (avec le lait) chaque printemps et automne.

On recommande: talonnette metalique ortopedique.

Prof. Dr. Anna Aslan

Madame
Ronzoni Oriele
Italie

EXAMENS DE LABORATOIRE

Hémogramme

Hématocrite	4o%
Hémogl.	13,3 g. (83%)
Leuco.	8.ooo/mmc
Polyneutr.	65
Eosino.	3
Lympho.	28
Mono.	4%

V.S.H.

1h - 1o mm
2h - 23 mm

Sang

Urée	38 mg%
Glycémie	91 "
Cholestérol	237"
Acide urique	3,8"
Burstein	37 u.a.

Urines

Sommaire

Densité	1o28
Réaction	acide
Albumine	abs.
Glucose	"
Sédiment:	rares épith.plats fréq.leuco. fréq.urate amorphe

Electrocardiogramme

Rythme sinusal, régulier, 77/min
Axe électrique horizontalisé.
Troubles légers d'irrigation myocardique au niveau du ventricule gauche.

ITALIA

AMB

le 11 juin 3

r Duilio Da ROS, 49 ans, d'Italie
6 juin 1973

Ulcère duodénal
Spondylose lombaire

Gérovital

14

Gérovital

14

Régime alimentaire: sans sauces, sucreries, fritures, condiments

Duilio da Ros

44 %	34 mg %
13,1 g %	3,7 mg %
9000/mmc	238 mg %
65	lég.positive
4	négative
27	3 u.M.L.
4 %	38 u.a.
	90 mg %

acide
1012
absente
absente
rares épith.
rares leuco.
rare oxalate de Ca

Rythme sinusal régulier, 65/min. Axe électrique sémiverticalisé

Hiles aux modifications fibreuses bilatérales
Coeur hypertrophié
Aorte d'aspect normal

Ital

M-me Rosanio Gina
Italie

Rosanio Gina, 67 ans Italie
16 juin

25 juin 1971.

- Névrose asthénique.
- Nodule du corps thyroïdien dr. avec hyperthyroïdie.

14

14

Contrôle endocrinologique.

M-me Rosano Gina
Italie

48 mg%
5,7"

278 mg%

5 mm
10 mm

nég.
"
4 u.M.L.

41 u.a.
93 mg%

acide

abs.
"
rares épith.
rares leuco.

Rythme sinusal, régulier (75/min.) Axe électrique dévié à gauche(-/30

- Transparence pulmonaire légèrement accentuée.
- Hiles normaux.
- Coeur à la limite supérieure; aorte légèrement agrandie, opacité IIème degré.

Métabolisme de base: +25,2%

Ctf. 26.V.73

Signor
Rosanio Silvio
Via Imera No.2
00183 ROMA
Italia

Gentile Signore,

Sono stata lieta di leggere la sua lettera del primo maggio e La ringrazio per la sua cortesia.

Mi dispiace che dopo due anni di cura i dolori di artrosi sono sempre così forti. In questo caso naturalmente che la cura dev'essere continuata nello stesso ritmo come prima (dopo una pausa di 2-3 mesi).

Adesso è stata concessa l'autorizzazione di vendita del Gerovital H3 in Italia, quindi si può procurare con facilità nelle farmacie.

Gradisca, gentile Signore Rosanio, i miei più distinti saluti, che La prego di trasmettere anche alla Signora,

Prof.Dott. Anna Aslan

Trat.

Roma, 3 maggio 1973.

Spettabile Istituto Geriatrico
Piazza "1° Maggio"
Bucarest

Se crede mandare trat. dopo schema istituto italiano.

Nel 1971, precisamente dal 16 al 30 giugno, io e mia moglie: Rosanio Silvio e Rosanio Scarcia Gina, stemmo in codesto Istituto per gli accertamenti diagnostici e per la cura "Gerovital H3" della Dr.ssa Aslan.

Fummo visitati dall'egregio Dr. Quibus ed abbiamo eseguito scrupolosamente la predetta cura.

Alla fine di questo mese, dopo due anni, terminiamo il prescritto periodo fissato dal Dr. Quibus ed anche la scorta del medicinale (fiale e pillole) acquistata a Bucarest.

Ora il "Gerovital" è in vendita anche da noi, pertanto desidereremmo sapere dalla Vostra diretta competenza

e cortesia se dopo i succennati due anni di cura è consigliabile un più lungo periodo di riposo; se è bene sospenderla oppure ripeterla con lo stesso ritmo.

Inoltre, poichè i dolori di artrosi sono sempre forti, prego di compiacersi dire se il "Gerovital H3" ha subito sostanziali miglioramenti sia per l'artrosi - anche deformante - sia per l'arterio-sclerosi. -

Il 21 febbraio scorso, per invito dell'Accademia Romena, avemmo il piacere di ascoltare una interessante ed applauditissima conferenza della Pr.ssa Aslan che riuscimmo anche ad ossequiare.

Ricordiamo con simpatia la Clinica e tutto il personale, ma particolarmente l'illustre Dr. Dumbes del quale io e mia moglie conserviamo tanta e tanta stima ed a Lui inviamo il nostro saluto. -

In attesa di cortese risposta, inviamo distinti ossequi. -

Devotissimo
Silvio Rosanò

Via Imera, n° 2 - Roma 00183.

Ital

xxx Rosario Silvio, 71 ans. Italie

16 juin

25 juin 1971.

- Obésité.
- Prurigo.
- Spondylose cervico-dorso-lombaire.
- Adénome de prostate.

lo

lo

M. Rosanio Silvio
Italie

13,8 g. (86%)	48 mg%
48%	6,8"
6.000/mmc	
64	
5	
26	
5%	
	266 mg%
	nég.
	"
	4 u.M.L.
	5o u.a.
	115 mg%

acide

abs.
"
rares épith.
" leuco.

Rythme sinusal, régulier (75/min.)Axe électrique horizontalisé (+15°

- Nodule calcifié, intrahilaire (dr.)
- Hiles légèrement accentués.
- Diaphragme élevé, hypomobile.

Coeur légèrement agrandi, avec aorte légèrement élargie, déroulée, opacifiée I/IIème degré.

Hypertransparence osseuse modérée.
Spondylose lombaire modérée (L1-L2) avec légères discarthroses.
Retrolystesis L1,L2,L3, avec pseudolystesis.
Calcification incipiente de l'aorte abdominale.

Ambulatoire

me ROSANO Grazia, 47 ans, 'Italie

22

3o dec., 1972.

Spondylose cervico-dorso-lombaire.
Polyarthrose. Sequelle après
cholecystectomie. Preclimacterium.
Adipose.

Gerovital H3.

Gerovital H3

21

Gerovital H3

14

Proginova selon les indications antérieures.

éviter les graisses animales, les fritures, les organes, les sauces, les sucreries, le café, l'alcool. Réduire le pain et les farineux.

La promenade à pied chaque jour 1-1½ heures.

39%	3o mg%
12,8 g%	3,7 mg%
5.ooo/mmc	23o mg%
62	
3	
29	
6%	32 u.a.
	84 mg%

5 mm
13 mm

acide
quant.insuf.
abs.
abs.
très nombreux épith.,
reøl.fréq.leuco.

Arrythmie sinusale respiratoire, 65-75/min.
Axe électrique normal.

Dessin broncho-vasculaire accentué hilo-diaphragmatique bilat.
Coeur et aorte: aspect normal.
Scoliose lombaire dextro-convexe. Tendence à osteophitose marginale ant. L1, L2, L3 et L4. Sydesmophite ant. moderéø(D1o-D11).
Osteoarthrose moderée des petitea articulations post. D11-S1.
Opacité renale gauche. Modifications d'atrophie hypertrophique au niveau des surfaces articulaires sacro-iliaques bilat. et coxo-femural bilat. pred.à gauche. Osteoarthrose incipiente de la symphise pubienne.

me ROSANO Paolina, 47 ans, d'Italie
6 août
11 août, 1973.

Spondylose cervico-dorso-lombaire
avec des radiculalgies.
Gonarthrose.
Constipation habituelle.
Adiposité.

Gerovital.

Gerovital H3

14
Gerovital H3

14

-

Régime alimentaire: réduire le pain, les farineux, les graisses animales, les sucreries, les soupes.

On recommande la gymnastique chaque jour. Dormir sur un dur lit.

Mme ROSANO Paolina

43%
13,8 g%
4.300/mmc

36 mg%
3,4 mg%
310 mg%
nég.
nég.
2 u.M.L.
44 u.a.
90 mg%

7 mm
14 mm

acide
1020
traces fines
abs.
rares épith., rares leuco., rares érythro.

Rythme sinusal, régulier, 65/min. Axe électrique semi-horisontalisé.

Dessin hilaire accentué bilat.
Coeur et aorte: aspect normal.

Monsieur
Roselli Giuseppe
Italie

le 26 mai 9

INDICATIONS DE TRAITEMENT

Diagnostic: - Artériosclérose; insuffisance coronarienne. (séquelles d'ischemie antéro-septale).
- Bronchite chronique (tabagique).
- Obésité moyenne.
- Spondylose lombaire (opération de hernie de disq L5).

- Gérovital H3 ampoules: une série de 12 inject.i.m. en 4 semaines (une piqûre de 5 cc tous les deux jours).
- Arrêt 12 jours.
- Gérovital H3 dragées: une série de 24 dragées en 12 jours successifs, deux par jour, après les repas.
- Arrêt 12 jours, après lequel recommencer une nouvelle série de 12 injections et continuer comme ci-dessus en alternant séries d'injections avec séries de dragées, en respectant les arrêts de 12 jours entre les séries.

Médication associée:
- Vitamine B_6 (ampoules).
- Vitamine E (tabl.)
- Ségontine (tabl.)

Régime alimentaire: éviter graisses, sucreries, farineux, alcools, café, cacao, chocolat.
Defense de fumer.
Contrôle médical périodique (cardiologique, EKG).

Prof. Dr. Anna Aslan
Directeur de l'Institut de Gériatrie
Bucarest

Monsieur
Roselli Giuseppe
Italie

le 26 mai

EXAMENS DE LABORATOIRE

Hémogramme

Hématocrite	43%
Hémogl.	13,5 g (85%)
Leuco.	8.000/mmc
Polyneutr.	68
Eosino.	2
Lympho.	26
Mono.	4%

V.S.H.

1h - 2 mm
2h - 4 mm

Sang

Acide urique	5,2 mg%
Urée 36	36 "
Glycémie	98 "
Cholestérol	230 "
Burstein	47 u.a.

Urines (Sommaire)

Réaction	acide
Densité	1020
Albumine	traces tres fines
Glucose	nég.
Sédiment:	rares épith.plats.
	rares leuco.
	rares érythro.
	très rares cylindres granuleux.

Electrocardiogramme

Rythme sinusal, régulier, tachycardique (108/min.)
Axe électroque normal (+60°).
Ischémie antéro-septale.

Examens radiologiques

- Transparence pulmonaire agrandie.
- Hiles accentués.
- Hémidiaphragme droit légèrement festoné.

- Discrète spondylose lombaire.
- Hémilaminectomie gauche L5.

Monsieur
Rosetti Ivo
Italia

le 19 avril 9

INDICATIONS DE TRAITEMENT

- Gérovital H3 ampoules: une série de 12 injections intramusculaires en 4 semaines (une piqûre de 5 cc tous les lundis, mercredis, vendredis). Si c'est possible, l'injection de lundis peut être effectuée intraarteriel, dans l artère fémorale droite et celle de vendredi dans l'artère fémorale gauche.

- Arrêt 10 jours.

- Gérovital H3 ampoules: une autre série d'injections, dans le même rythme, et continuer comme ci-dessus, en respectant les arrêts de 10 jours entre les series d'injections.

Traitement associé: - Atromide (4 capsules par jour, durant 45 jours - répéter 3-4 fois par an à intervalle de trois mois).

Dr. C. David
Directeur Adj.de l'Institut de Gériatrie
Bucarest

Monsieur

Rosetti Mariano

Ravenna, Italia

le 19 avril 9

INDICATIONS DE TRAITEMENT

Nous sommes d'avis que le patient peut suivre, à part le traitement habituel pour la cholécystopathie, un traitement biotrophique au Gérovital H3, selon le schéma:

- Gérovital H3 ampoules: une série de 12 injections intramusculaires en 4 semaines (une piqûre de 5 cc tous les lundis, mercredis, vendredis).

- Arrêt 10 jours.

- Gérovital H3 dragées: une série de 24 dragées en 12 jours successifs, à raison de deux par jour, après les repas.

- Arrêt 10 jours, après lequel recommencer une nouvelle série de 12 injections et continuer comme ci-dessus en alternant séries d'injections avec séries de dragées, quatre fois. Au fur et à mesure, les arrêts entre les séries seront de 14 et de 21 jours.

Régime alimentaire indiqué pour la cholécystopathie.

Dr. C. David
Directeur Adj. de l'Institut de Gériatrie
Bucarest.

le 5 Sept. 8

0

Signor Rosetti Guerrino

Italia

INDICAZIONI DI CURA

Diagnosi: - Spondilosi lombare incipiente.
- Artrosi incipiente.

- Gerovital H3 fiale: un ciclo di 12 iniezioni intramuscolari in 4 settimane (una puntura di 5 cc ogni lunedì, mercoledì, venerdì).
- Riposo 14 giorni.
- Gerovital H3 pillole: un ciclo di 24 pillole in 12 giorni successivi, a ragione di due al giorno, una pillola a 2-3 ore dopo i pasti.
- Riposo 14 giorni, dopo il quale ricomincia un nuovo ciclo di 12 iniezioni e continua come sopra alternando cicli di pillole con cicli d'iniezioni, rispettando le due settimane di riposo fra i cicli.

Monsieur Rosetti Guerrino
Italia

EXAMENS DE LABORATOIRE

Hémogramme

Hématocrite	48%
Hémogl.	14,4 g(90%)
Leuco.	8.200/mmc
Polyneutr.	71
Eosino.	2
Lympho.	24
Mono.	3%

V.S.H.

1h - 18 mm
2h - 27 mm

Sang

Urée	50 mg%
Cholestérol	240 "
Glycémie	112 "
Gross	nég.
Sulfate de Cadmium	pos.
Thymol	3 u.M.L.
Weltmann	5

Electrocardiogramme

Rythme sinusal, régulier (72/min.)
Axe électrique normal (+50°).
Signes de hypertrophie ventricalaire gauche.

Electroencéphalogramme

Concl. Tracé sans éléments pathologiques.

Examens radiologiques

- Spondylose lombaire.
- Sacralisation L_5, ier degré.
- Calcification de l'aorte abdominale.
- Hyperlordose lombaire avec légère pseudolystesis L_5.
- Spina bifida S_1.

Et. 6. XII. 69
Corrs. la pag. Prof.

5 dicemb. 69

Dr. Nicolae Rosoga
ROMANIA, Ente Nazionale
per il Turismo
Via Torino 100
00184 ROMA, Italia

Stimate Domnule Dr. Rosoga,

Vă mulţumim pentru amabilitatea de a ne fi trimis articolul apărut în jurnalul "NOI DUE" din 6 septembrie 1969, pag.26, relativ la Gerovital.

Noi sîntem foarte interesaţi de tot ce se scrie în străinătate despre produsul nostru, aşa că vă rămînem îndatoraţi dacă veţi continua şi în viitor să ne trimiteţi articole apărute în presa italiană.

Primiţi viile noastre mulţumiri,

Prof. Dr. Anna Aslan

Ytal
Ret
Ette' 7.VII.72

Signor
Edmondo Rossetti
Via Lamarmora 3
13050 BORRIANA
Italia

Gentile Signore,

Ci scusiamo di non aver risposto alla Sua lettera del 27 marzo - la causa e il troppo grande volume della nostra corrispondenza ed anche il fatto che siamo stati molto occupati coll'Organizzazione del simposio internazionale di Gerontologia che si terrà in Bucarest alla fine di giugno.

La data di marzo 1972 scritta sulla scatola è la data della scadenza, ma di solito le fiale durano anni di più - l'importante è che il liquido sia limpido e senza sedimento, allora le può adoperare senza paura.

Gradisca, gentile Signore, colle nostre scusi, i nostri più distinti saluti,

Prof.Dott. Anna Aslan

a fost aici

4195
72
5 26

EDMONDO ROSSETTI

Borriana 17 Maggio 1972

Signora Prof. Anna Aslan

Bucarest

In data 27 Marzo Le ho inviato una lettera della quale Le accludo copia, non potendo pensare dhe Lei non mi abbia fatto rispondere.

Io ho avuto fiducia e simpatia per la Sua cura ed il Suo paese quindi spero che Lei voglia rispondermi a stretto giro di posta.

Le chiedevo se il Gerovital ordinatomi da Lei e comperato nella farmacia di Bucarest n. 4, mi pare, comperato nel 1970 mese di Giugno, non adoperato tutto per ragioni varie, che porta sulla scatola "MARZ 1972" può ancora da me essere usato senza pericoli per la mia salute, e fino a quale data avendone ancora 88 fiale.

Resto in attesa di una risposta ed invio i migliori saluti.

Edmondo Rossetti

EDMONDO ROSSETTI - Via Lamarmora 3 - 13050 BORRIANA - Italia

Borriana le 27 Mars 1972

Mme Prof.Dott. Anna Aslan

Bucarest

Le 3 Juin 1970 j'ai terminé un période de 15 Jours pres de Vous avec traitement de Gerovital.

J'ai continué le traitement chez moi, mai, comme j'ai du pendent deux périodes renoncer au traitement a cause de "otite" je me trouve maintenant à avoir encora 88 de celles que Vous m'avez fait acheter à Bucarest, mais sur la boite est écrit MARZ 1972.

En craignat que Marz 1972 ce soit l'échéance, je Vou prie vivement de me dire si je peu encora les utiliser sans dangerraires cette date et ça jusqu'à quant en considérant que avec 88 . je devrai continuer les picures Jusqu'à Juillet 1973.

Je reste en attente de Vous lire et en éspérant de retourner chez Vous en 1973 pour cotinuer les traitements si Vous le croirez utile, je Vous d'agréer mes meilleures salutations

EDMONDO ROSSETTI - Via Lamarmora 3 - 13050 BORRIANA -Italia

le 3 juin 70

Monsieur
Rossetti Edmondo

Italie

RAPPORT MEDICAL

Diagnostic: - Spondylose cervico-dorso-lombaire
- Polyarthrose (modérée)
- Dyskinésie biliaire-digestive

Gérovital H3 ampoules: une série de 12 injections intramusculaires en 4 semaines (trois piqûres ed 5 cc par semaine).
Arrêt 14 jours.
Gérovital H3 dragées: une série de 24 dragées en 12 jours successifs, deux par jour, après les repas principaux.
Arrêts 14 jours, après lequel recommencer une nouvelle série de 12 injections et continuer comme ci-dessus alternant séries d'injections avec séries de dragées en respectant les arrêts de 14 jours entre les séries.
Médication associée: après les repas trops abundents, on reccommande l'usage d'Enzymatique.

Prof.Dr.Anna Aslan

le I juin 7o

M. ROSSETTI Edmondo
ITALIE

EXAMENS DE LABORATOIRE

Hémogramme

Erythro.	48ooooo/mmc
Hémogl.	13,8 gr (86%)
Val.Glob.	o,9o
Leuco.	5ooo/mmc
Polyneutr	61
Eosino.	5
Lympho.	29
Mono.	5%
Hématocrite	46%

V.S.H.
1h - 18 mm
2h - 37 mm

Sang

Urée	46 mg%
Glycémie	91 mg%
Cholesterol	25o mg%
R.Gross	nég.
R.Sulf.de Cadmium	
Thymol	3 u.M.L.
Acide urique	5,3 mg%
Burstein	39 u.a.

Urines (Sommaire)

Réaction	acide
Densité	1o22
Albumine	traces à peine perceptibles.
Glucose	absente
Sédiment	rares épith. plats rares leuco. très rares hémato.

Electrocardiogramme

Rythme sinusal, régulier, tachycardique (88/min).
Axe électrique +65°.
Légères troubles d'irrigation coronarienne au niveau du ventricule gauche.

Examens radiologiques

- Poumons normaux.
- Coeur normal.
- Hypertransparence osseuse modérée.
- Spondylose cervicale avec discarthroses.
- Attitude scoliotique cervico-dorsale, gauche.
- Arthrose des genoux.

INSTITUTUL DE GERIATRIE
BUCURESTI

xx ROSSETTO MARGHERITA, 41 ans, ' Italie

e 2

6 nov., 1971.

Colopathie chronique.
Sequelle après pelvipéritonite.

14

14

INSTITUTUL DE GERIATRIE "BUCURESTI"

Bucureşti .....196..
Str.Mînăstirea Căldăruşani,9
Căsuţa Poştală 2009
Telefon 17.76.86

Data della posta

Gentile Signore/Signora,

Relativamente alla Sua lettera, facciamo sapere che la clinica dell'Istituto di Geriatria di Bucarest essendo completa, non abbiamo la possibilità di assicurarle una degenza.

Però si può effettuare una cura ambulatoriale, abitando all'albergo o dalle persone particolari, per la quale non è necessaria una prenotazione.

Di solito si deve contare per un soggiorno di circa due settimane, quando saranno effettuati tutti gli accertamenti necessari, sarà iniziata la cura, che poi sarà continuata a domicilio, secondo le nostre indicazioni.

In quello che riguarda il prezzo : per una degenza nella clinica si paga per le visite medice e per tutti gli accertamenti $ 30 dollari e per alloggio, vitto e cura medica (stanza single con bagno) $ 12,50 dollari al giorno.
Per una cura ambulatoriale si paga $ 30 dollari iniziali e $ 5 dollari al giorno la cura medica.

Sono persone, che per vari motivi, annulano nell'ultimo momento la loro prenotazione; in questo caso La riceveremo con piacere da noi, nel limite dei posti liberi.

La prenotazione in un albergo o il pagamento si può effettuare tramite un'agenzia di turismo italiana, con l'agenzia romena "CARPATI".

Il visto si ottiene all'aeroporto o alla frontiera.

Gradisca i nostri più distinti saluti,

Prof.Dott.Anna Aslan
Direttrice dell'Istituto di Geriat.
Bucarest

43%	38 mg%
13,9 gr.(89%)	5 mg%
8.000/mmc	255 mg%
65	
5	
26	8 u.M.L
4%	35 u.a.
	9o mg%
12 mm	
31 mm	

Rythme sinusal, régulier, 75/min.
Axe électrique horisontalisé.
Troubles d'irrigation coronarienne
au niveau du ventricule gauche.

Transparence pulmonaire normale. Hiles normaux. Coeur légèrem. agrandi, arc inf. droit légèrem.proéminent. Arc inf.gauche allongé. Aorte opacifiée I-er degré.
Transit oesophagien normal. Estomac en cascade, hypertonique, hyperkynétique. Plies normaux. Evacuation normale. Bulb régulier. Stase légère DII. Aerocolie gauche accentuée.
Contrôle 24 h. p.c.: Barium non-evacué. Opacification nonhomogene, aspect spastic du côlon. Ptose colique droite I-er degré.

INSTITUTUL DE GERIATRIE "BUCURESTI"

Bucureşti .....196..
Str.Mînăstirea Căldăruşani,9
Căsuţa Poştală 2009
Telefon 17.76.86

Data della posta

Gentile Signore/Signora,

Relativamente alla Sua lettera, facciamo sapere che la clinica dell'Istituto di Geriatria di Bucarest essendo completa, non abbiamo la possibilità di assicurarle una degenza.

Però si può effettuare una cura ambulatoriale, abitando all'albergo o dalle persone particolari, per la quale non è necessaria una prenotazione.

Di solito si deve contare per un soggiorno di circa due settimane, quando saranno effettuati tutti gli accertamenti necessari, sarà iniziata la cura, che poi sarà continuata a domicilio, secondo le nostre indicazioni.

In quello che riguarda il prezzo : per una degenza nella clinica si paga per le visite medice e per tutti gli accertamenti $ 30 dollari e per alloggio, vitto e cura medica (stanza single con bagno) $ 12,50 dollari al giorno.
Per una cura ambulatoriale si paga $ 30 dollari iniziali e $ 5 dollari al giorno la cura medica.

Sono persone, che per vari motivi, annulano nell'ultimo momento la loro prenotazione; in questo caso La riceveremo con piacere da noi, nel limite dei posti liberi.

La prenotazione in un albergo o il pagamento si può effettuare tramite un'agenzia di turismo italiana, con l'agenzia romena "CARPATI".

Il visto si ottiene all'aeroporto o alla frontiera.

Gradisca i nostri più distinti saluti,

Prof.Dott.Anna Aslan
Direttrice dell'Istituto di Geriat.
Bucarest

Madame
ROSSI Adriana
Italia

EXAMEN PSYCHIQUE

Madame Rossi Adriana, de Turin, Italie, a suivi un traitement ambulatoire à l'Institut de Gériatrie de Bucarest du 18 au 26 octobre 1972.

Attention distributive bonne, avec résistence à l'effort ~~physique~~ psychique. Bonne mémoire visuelle. Possède des possibilités d'apprendre des choses nouvelles (code Wechsler 10). Bon coéficient d'intelligence (niveau de performance Wechsler). Emotivité. Labilité psychique, légère hyperréactivité. Comportement normal. Sociable. Volonté, s'intéresse de tout.

Examen électroencéphalografique: tracé d'aspect lent, sans éléments lésionnaux.

Le traitement biotrophique a favorablement influencé. Attention (Prague = C = 40<60), la résistence à l'effort psychique (C = I 25<50 = 50<60, II 30 = 30<80>60); jugement (coéficient Wechsler = 115,50<119,50); aptitudes (les épreuves d'assemblement 1) 22">20"; 2) 55">22" ; 3) 44">30").

Recommandations: Traitement biotrophique. Activités distractives. Psychothérapie de soutien.

Chercheur scientifique
psychologue

Cecilia Enăchescu

Ital
Ital.
Eth. 12.XII.70

11 dicembre o

Signor
Albino Rossi
36015 SCHIO (Vicenza)
Via B.t.g. Val Leogra 23
Italia

Gentile Signore,

Con riferimento alla Sua lettera del 14,IX,197o, alla quale ci scusiamo di rispondere con ritardo, sono di parere che una cura soltanto per pillole non è abbastanza attiva alla loro età.

Sarebbe indicato di effettuare una alternanza di cicli di iniezioni (12), tre per settimana, giorni alterni, con cicli di pillole, (24) in 12 giorni, due al giorno, dopo i pasti - fra i cicli riposi di 10 giorni. Durante il primo anno saranno effettuati 5 cicli di punture e 5 di pillole, poi, ogni anno sarà effettuata una cura di mantenimento, più o meno intensiva, secondo lo stato di salute, (la cura deve essere effettuata sotto controllo medico).

Le medicine, che non si trovano in vendita in Italia, si possono procurare in Svizzera: Farmacia "Metropoli", Dott. Bruno Cassina, Piazza Grande, Locarno.

Gradisca i nostri più distinti saluti,

Prof.Dott. Anna Aslan
Direttrice dell'Istituto di Geriatria
Bucarest

3947

Spett.Direzione
Clinica Dott.Aslan
Bucarest

Ho potuto fare la cura del Suo Gerovital H3, in confezioni da 5 flaconcini per un totale di I25 pastiglie.
Ho 6I anno, di costituzione sana, non ho mai avuto malanni di una certa importanza. Proprio oggi ho finito la cura e spero di averne dei benefici in avvenire. Volevo solo chiderLe,gent.signora, se fra qualche tempo dovrei rinnovare la cura oppure accontentarmi dei vantaggi che potrò avere.

Mia moglie, anni cinquanta; di costituzione sana, tranne da qualche anno affetta da artrosi nelle giunture. Ha fatto la stessa cura con i miei stessi risultati, finora mediocri.

Da Lei, gent.sig.dott.Aslan, vorremmo sapere se quel che abbiamo fatto c come cura é sufficente o se sarà necessario ripetere la cura, nella misura eguale alla prima, in un secondo tempo. Se poi Lei ci consiglierà differentemente, ci atteremmo strettamente alle Sue disposizioni. Sempreché le Sue prescrizioni non ci consigliassero cure diverse che noi saremmo lieti di seguire.
Le saremmo grati se vorrà ripsondere a questa nostra richiesta con una certa larghezza di consigli e con sollecitudine.

L'occasione per porgerLe i nostri
distinti saluti

Albino Rossi
360I5 Schio (Vicenza
via B.t.g. Val Leogra, 23
Italia

Schio, I4.9.I970

Italia

Amb.

le 31 Août 3

-me ROSSI Cingolani Emilia, 66 ans, d'Italie.
en Août 1973

- Artériosclérose modérée.
- Adipose.

Gérovital H3

14

Gérovital H3

14

Régime alimentaire: Réduire les pâtes alimentaire, pain, graisses animales, café et boissons alcoolisées.

Nous recommandons contrôle médical périodique.

M-me ROSSI Cingolani Emilia

42%	24 mg%
12,3 g%	3,4 mg%
4600/mmc	238 mg%
	nég.
	nég.
	2 u.M.L.
	48 u.a.
	100 mg%
8 mm	
16 mm	
acid	
–	
néant	
néant	
rares épith.	
rel.fréq.leuco.	

Rythme sinusal régulier, 90/min.
Axe électrique déviée vers la gauche.

Emphysème pulmonaire modéré.
Coeur d'aspect normal.
Aorte opacifiée I-er degré.

M-me ROSSI Cingolani Emilia

42%	24 mg%
12,3 g%	3,4 mg%
4600/mmc	238 mg%
	nég.
	nég.
	2 u.M.L.
	48 u.a.
	100 mg%
8 mm	
16 mm	
acid	
–	
néant	
néant	
rares épith.	
rel.fréq.leuco.	

Rythme sinusal régulier, 90/min.
Axe électrique déviée vers la gauche.

Emphysème pulmonaire modéré.
Coeur d'aspect normal.
Aorte opacifiée I-er degré.

Rahlat.

.-~~xx~~ ROSSI Elsa, 59 ans, d'Italie,
en juin 1973.

- Hypertension artérielle.
- Spondylose cervico-dorso-lombaire.
- Obésité.

Gérovital H3

14

Gérovital H3

14

- Aldomet, une tablette par jour.
- Valium, une tablette par jour.

Régime alimentaire sans pâtes, sucreries, graisses, boissons alcoolisées.

M. ROSSI Elso
Italia

40%	
12,5 g%	32 mg%
7100/mmc	4,5"
7o	26o"
3	pos.
23	"
4%	1o u.M.L.
	52 u.a.
	1oo mg%

15 mm
30 mm

acide
1o21
nuage fin
néant
rares épith.
" leuco.
" érythro.
relat.prés,urate

Rythme sinusal, régulier, bradycardique, 54/min. Axe électrique normal.

Dessin hilaire accentué bilat.
Coeur horizontalisé.
Aorte déroulée

Electroencéphalogramme

Concl. Le tracé suggère l'existence de certains troubles du type ischémique cérébral.

Ambulat.

RAPPORT MÉDICAL

M.ROSSI FERRUCCIO d'Italie a été examiné et a suivi le traitement du 8.XI au 12.XI.1971

Diagnostic : Arteriosclérose periférique (artériopathie A.S) membres inférieures
Athenomathose aortique avec ancorisme de l'aorte abdominale

Examens de laboratoire anexés.

Pendant la Période mentionnée ci-dessus,le patient a suivi un traitement biotophique au Aslavital H4.On recommande la continuation du traitement selon le schéma suivant :

ASLAVITAL H4 ampoules :deux séries de 12 injections un/jo lo jours arrêt après lesquelles:

une série de 12 injections Aslavital en 4 semaines à raison de 3 par semaine (une piqûre i.m.de 5 cc.chaque lundi,mercredi, vendredi)

Arrêt lo jours après lequel :

Gérovital H3 dragées: une série de 24 en 12 jours (deux par jour,une dragée 2 heures après les repas principaux).

Arrêt 10 jours après lequel une nouvelle série d'injections comme ci-dessus et continuer en alternant série de dragées et série d'injections avec les arrêts respectifs entre chaque série.

Médication associée: à continuer les médications de type COMPLAMIN;à éviter les efforts physiques.

ROSSI FERRUCCIO

14,3 gr (89%)	22 mg %
43%	5,9 mg %
6000 mm3	
65	
3	
27	
5 %	294 mg %
18 mm	
32 mm	
	négatif
	lég.positif
	4 u.M.L
	49 u.a
	97 mg %

acide
-
abs.
"
très rares epith,
planes,rares leuco.

Rythme sinusal régulier,72 min.Axe électrique non modifié.Lég. troubles d'irrigation au niveau du ventricole gauche.

INSTITUTUL DE GERIATRIE
BUCURESTI

le 13 août, 1971

xxx ROSSI GESUINO, 52 ans, l'Italie
7 juillet

13 août, 1971.

Spondylose cervico-dorso-lombaire.

14

14

15,6 gr.(97%)	34 mg%
52%	5 mg%
7.300/mmc	
66	
6	
24	
4%	189 mg%
6 mm	nég.
15 mm	lég.pos.
	5 u.M.L.
	40 u.a.
	100 mg%
acide	
quant.insuf.	
abs.	
abs.	
rares épith.plats,	
rares leuco.	

Rythme sinusal, régulier, 67/min. Axe électrique horisontalisé.

Transparence pulmonaire normale. Diaphragmes avec des mouvements normals. Coeur: ventricule gauche lég.agrandi; aorte opacifiée I-ère degrée.- Spondylose cervicale 2/3 inf. avec syndesmophites cervicaux inf.

GIORGINA ROSSI Italie

Neuromyalgies

14

14

13,6 gr (86%)	
46%	24 mg%
5200/mmc	3,3 mg%
64	
3	
27	
6%	
	155 mg%
3 mm	
7 mm	léger positi
	négatif
	4 u.M.L.
	27 u.a.
	93 mg%
acide	
absente	
"	
rares épith.plats;	
rares leuco.	

Rythme sinusal, régulier (88/min), tachycardique. Axe électrique à +65°.
Légers troubles
diffus d'irrigation
coronarienne.

- Transparence osseuse discrètement accentuée.
- Légère spondylose cervicale, préd. C4-C7, avec légère arthrose des articulations petites postérieures.
- Rétraction de la paroi costale du hémithorax gauche (séquelles post pneumothorax), scisurite et pachypleurite axilaire gauche.

Ital

INSTITUT DE GERIATRIE
Bucarest

Le 12 Nov.1971

GIOVANNA TERESA IN ROSSI

54 ans

8.XI

12.XI.1971

Polyarthrose moderée
Status post climax
Discinésie bilio-digestive

ASLA
xxxx %

lo

lo

continuez avec Premarin et utilisez aussi Testal.

12 XI 71

GIOVANNA TERESA IN ROSSI

12,5 gr (78%)	32 mg %
4o %	6,5 mg %
5ooo mm3	
66	
3	
26	
5 %	288 mg %
2o mm	lég.positif
4o mm	négatif
	4 u.M.L
	46 u.a
	9o mg %

acide
-
traces lég.
abs.
freq.epith.plates
rares leuco.rares hemat.

Arythme sinusal.Fréq.cardiaque aprox.75/min.Axe électrique deviée vers la gauche.

Examen radiologique

- Transparence pulm.moderée.Diaphragmes avec mouv.bons.Ventricol gauche à la limite maxima.Aorte opacifiée II degré.
- Spondyarthrose cervicale infer.avec discarthrose C6-C7.

Discrètes arthroses des doigts (petitá) des mains avec légères reactions périodiques des phalanges.

Ital

7 Sept. 1972

me ROSSI Maria, 48 ans, 'Italie
e 4
7 septembre, 1972.

Asthme bronchique (bronchoemphysème pulmonaire).
Sclerodermie st.I-II.
Spondylarthrose cervico-dorso-lombaire.

Gerovital H3.

Gerovital H3

14

Gerovital H3

14

Suprimer le tabac.

Le ci-dessus traitement sera suivi après 3 séries consecutives d'injections seulement (une piqûre i.m. chaque jour), avec des arrêts de 7 jours entre chaque série.-

Mme ROSSI Maria

13,4 g%	3o mg%
44%	4,5 mg%
5.3oo/mmc	322 mg%
69	nég.
3	nég.
25	2 u.M.L.
3%	36 u.a.
	91 mg%

23 mm
42 mm

Examen oscillométrique

	droite	gauche
Jambe, tiers inf.	3 à 1o-12	2,75 à 1o-12
" " "	5,75 à 1o-12	5,25 à 1o-12

Rythme sinusal, régulier, 79/min.
Axe électrique horisontalisé.
Troubles diffus d'irrigation coronarienne.

Dessin broncho-vasculaire très accentué, supra-scisural sup.droit et cardio-phrenique bilat.
Coeur et aorte d'aspect normal.
Spondylose cervicale moderée. Discarthrose moderée C4-C7. Osteoarthrose accentuée des petites articulatio post. Transparence osseuse des mains légèrem.accentuée Osteoarthrose moderée radio-carpienne bilat., accentué carpienne bilat., carpo-metacarpienne bilat., inter-phalangienne bilat.

Examen respiratoire

C.V.St. = 3173 cc / 5o,5% V.E.M.S. = 964 cc
C.V.A. = 1600 cc I.P.B. = 6o%
Dysfunction ventilatoire légère de type respiratoire.-

Monsieur
Rossi Quinto
Torino, Italie

le 12 juin

RAPPORT MEDICAL

Diagnostic: - Artério-sclérose cérébrale incipiente.
- Hypertension artérielle.
- Colite de fermentation.
- Polyarthroses.

- Gérovital H3 ampoules: une série de 12 injections i.m. en 4 semaines (une piqûre de 5 cc, trois par semaine).
- Arrêt 14 jours.
- Gérovital H3 dragées: une série de 24 dragées en 12 jours successifs, deux par jour, après les repas.
- Arrêt 14 jours, après lequel recommencer une nouvelle série de 12 injections et continuer comme ci-dessus alternant séries d'injections avec séries de dragées, en respectant les arrêts de 14 jours entre les séries.

Médication associée:- Vitamine B_6.

Régime alimentaire: éviter graisses, sucreries, condiments, conserves, sel, alcools, café et thé fort.
Sont indiquées: légumes verts, fromage frais, laitages écrémés, viande maigre, salades, fruits.

Prof. Dr. Anna Aslan
Directeur de l'Institut de Gériatrie
Bucarest

le 12 juin 9

Monsieur
Rossi Quinto
Torino, Italie

EXAMENS DE LABORATOIRE

Hémogramme

Hématocrite	43%
Hémogl.	13,8 g. (86%)
Leuco.	7.600/mmc
Polyneutr.	69
Eosino.	2
Lympho.	26
Mono.	3%

V.S.H.

1h - 16 mmc
2h - 30 mmc

Sang

Cholestérol	243 mg%
Urée	62 mg%
Acide urique	7,9 "

Urines (Sommaire)

Réaction	acide
Albumine	traces fine
Glucose	nég.

Sédiment: fréq.cellul. épith.

Examen ophtalmologique

	droite	gauche
Jambe, tiers inf.	2 à 10-11	1,75 à 10-11
" " sup.	5,75 à 10-11	3,50 à 10-11

Concl. Indices oscillométriques légèrement bas à la jambe gauche.

Electrocardiogramme

Rythme sinusal, régulier (72/min.)
Axe électrique horizontalise.
Troubles d'irrigation myocardique au niveau du ventricule gauche.

Madame

Rossi Montarzamo Clara

Turin, Italia

le 12 juin 9

Rapport médical

Diagnostic: - Spondylose cervico-dorso-lombaire.
- Polyarthroses.
- Psoriasis.

- Gérovital H3 ampoules: une série de 12 injections i.m. en 4 semaines (une piqûre de 5 cc, trois par semaine).
- Arrêt 14 jours.
- Gérovital H3 dragées: une série de 24 dragées en 12 jours successifs, deux par jour, après les repas.
- Arrêt 14 jours après lequel recommencer une nouvelle série de 12 injections et continuer comme ci-dessus alternant séries d'injections avec séries de dragées, en respectant les arrêts de 14 jours entre les séries.

Médication associée:

- Vitamine A, trois tablettes par jour.

Utiliser la crème à base de Gérovital H3, pour les plaies psoriasiformes.

Régime alimentaire mixte: diminuer la consommation de graisses, sucreries, conserves, condiments.

Prof. Dr. Anna Aslan
Directeur de l'Institut de Gériatrie
Bucarest.

le 12 juin 9

Madame
Rossi Montarzamo Clara
Torino, Italia

EXAMENS DE LABORATOIRE

Hémogramme

Hématocrite	46%
Hémogl.	14,8 g. (92%)
Leuco.	7.300/mmc
Polyneutr.	68
Eosino.	3
Lympho.	25
Mono.	4%

V.S.H.

1h - 5 mmc
2h - 15 mmc

Sang

Cholestérol	218 mg
Glycémie	107 "
Urée	26 "
R.Gross	nég.
R.Sulfate de Cadmium	"
Thymol	4 u.M.I

Italia

C. de Rossi

la

trat resultate

Rossi 7223

Italia

tratam. pour

Bucarest, le 3 juillet, 1959

Madame,

J'ai reçu votre lettre dans laquelle vous me donnez des détails sur votre cas et je considère que notre traitement pourrait avoir des résultats favorables. Une amélioration sensible menant même à la guérison, a été obtenue dans plusieurs cas similaires que nous avons traités.

Le traitement pourrait s'administrer par votre médecin avec notre produit "Gerovital-H3" qui est plus efficace que les autres solutions de procaine. Vous pouvez vous adresser à la Maison Co-Ce-Or, Piazza S. Maria Beltrade No.4, Milano, qui est en relations commerciales avec l'entreprise roumaine "Chimimport".

Veuillez me communiquer lorsque vous aurez arrangé que le traitement soit administré et me tenir au courant autant des observations de votre médecin, que des votres, après les premières deux séries d'injections. Il faudra prévoir six à huit séries d'injections au cours d'une année.

Veuillez agréer, Madame, l'expression de mes sentiments distingués.

Aslan

Prof.Dr.Anna Aslan
Directeur de l'Institut de Gériatrie
"C.I.Parhon"

1745 14/6/59

Chere Madame Aslan,

J'ai reçu votre lettre, et je vous remercie beaucoup de tous les renseignements au sujet de votre traitement "H/3" -

Je suis enthusiaste d'avoir connu votre addresse et d'avoir aussi connu l'existence de votre produit medical, dans l'espoir d'obtenir quelque bon resultat et pouvoir ameliorer les conditions generales de ma santé, dans une âge ou l'on peu encore - je crois - tenter quelque chose à ce propos.

- J'ai bien decidé d'acheter le produit "H/3" et, aujourdhui meme, j'ai ecrit à la Chemiport, mais je ne sais pas comment il faudrait faire pour expedier la somme d'argent que je ne connais pas encore.

Pour obtenir votre aide, je vous explique le diagnostique medical suivante:

Mon âge: 60 ans, je ne suis pas marié, je suis malade de Osteoarthrose à la colonne Vertebrale depuis 15 ans - Je souffre d'arteriosclerose

Mes conditions generales de santé ne sont pas très mauvais, mais je trouve une grande faiblesse generale surtout après avoir marché je me sents fatigué.- Mon poids: 70 Kilog. environ - Mon appetit est normal. Maintenant je vive dans un petit pays de montagne à 600 mètres d'altitude (Montecompatri) à une heure de distance de Rome- Ici j'ai essayé plusieurs traitements mais sans résultats positifs.

Encore merci beaucoup, et je vous prie, chere Madame, d'agreer mes sentiments bien distingués.-

Angela Rossi
"Villa San Giuseppe"
Montecompatri
(Roma) Italia

Pressé
d'urgence

Rossi

1108

8-4-1959 ire 6716

Egregia Dottoressa

Ho letto sulla rivista "Gente" data 14 marzo - 21 marzo (in due puntate) il prodotto medico di cui lei fa cenno nella suddetta rivista, con larghezza di meriti e di elogi.

Sono spinta dal bisogno in rapporto alle mie condizioni di salute a chiederle più precise informazioni di tale prodotto e delle sue virtù medicamentose per poterle esperimentare, se del caso, sulla mia persona.

Voglia compiacersi indicarmi come devo agire per l'acquisto relativo.

Inoltre mi faccia sapere quali sono i mali in contradizione. Oltre me vi sarebbe da curare

persone che mi interessano molto.

Quindi, per favore, e con cortese sollecitudine, mi faccia sapere qualche cosa in merito.

In attesa, distintamente la ossequio

Angela Rossi

Villa S. Giuseppe

(Roma) Montecompatri

(Italia)

Le puntate dell'articolo sono state scritte dalla giornalista inglese Olga Franklin

le 22 août 7o

M. ROSSI LEONIDA
ITALIE

Psoriasis.
Athérosclérose incipiente.

Gerovital H3 ampoules: 3 séries d'injections consecutives avec des arrêts de lo jours, après lequel:

14

14

Ateroid 2 dragées par jour, 2o jours chaque mois.

-

contrôle médical.

le 22 août 7o

46%
13,8 gr. (86%)
6.000/mmc

4 mm
9 mm

3o mg%
88 mg%
256 mg%
4,5 mg%
nég.
lég.pos.
3 u.M.L.
4o u.a.

acide
quant.insuf.
traces peux percept.
abs.
~~xxxx~~ rares épith.plats,
rares leuco.-

Rythme sinusal régulier, 55/min.
Axe électrique horisontalisé.

Italia

Lu trat.

June 30th, 8

No.3356

Mrs. Maria Luisa Rossignoli
Ceicono. Gianicolese 41
Roma 00152
I T A L Y

Dear Mrs. Rossignoli,

I was abroad and on my return I found your letter. I inform you that after the injection you should lay down for 15 minutes, and if you still feel uneasy you may reduce the quantity of the liquid in the vial. You may as well consult Dr. Carlo Alberto Bartoletti - Viale Mazzini 13, Rome, tel.: 38.53.77 - who knows very well our method of treatment.

Waiting for further news from you, I remain

Yours sincerely,

Acad.Prof.Ana Aslan, M.D., D.Sc.

Italia

Su tratamiento.

Mayo 8/78

Prof. Dr. Ana Aslan

Muy estimada: Con retardo confirmo agradecida sus indicaciones sobre el uso del Gerovital - quiero decirle que observé puntualmente pero cada vez que me hicieron las inyecciones siento unos veinticinco minutos una sensación inestable en todo mi cuerpo - es natural?

Disculpeme mis preguntas, además yo tomo de varios años Hydergina las suspendo? Siento mi cabeza a veces como pesada y un poco de vértigo al acostarme del lado derecho - Repitiendo mi agradecimiento la saluda atentamente

María Lucia Rovignoli

le 8 Août 7o

M. Rossini Cesare
ITALIE

RAPPORT MÉDICAL

Diagnostic: Nevrose asthenique.

Gerovital H3 ampoules: une série de 12 injections en 4 semaines à raison de 3 par semaine (une piqûre i.m. de 5 cc chaque lundi, mercredi et vendredi).

Arrêt deux semaines après lequel:

Gerovital H3 dragées: une série de 24 en 12 jours (deux par jour, une dragée 2 heures après les repas principaux).

Arrêt deux semaines après lequel une nouvelle série d'injections comme ci-dessus et continuer en alternant séries de dragées et séries d'injections avec les arrêts respectifs entre chaque série.

Médication associée: Enzymatic, Cebion.

Prof.Dr.Anna Aslan

le 8 Août 7o

M. Rossini Cesare
ITALIE

EXAMENS DE LABORATOIRE

Hémogramme

~~Hématocrit~~
Hématocrite: 43%
Hémogl.: 13,3 gr. (83%)
Leuco.: 7.9oo/mmc
Polyneutr.: 62
Eosino.: 4
Lympho.: 29
Mono.: 5%

V.S.H.

1h: 1o mm
2h: 24 mm

Sang

R. Gross: slight pos.
R. Sulfate de Cad.: -"-
Tymol: 4 u.M.L.
Urée: 32 mg%
Glycémie: 96 mg%
Cholestérol: 2o5 mg%
Acide urique: 4,3 mg%

Urine - sommaire

Réaction: acide
Densité: 1o24
Albumine: abs.
Glucose: abs.
Sédiment: rares épith. plats,
rares leuco.

Examen radiologique

Pleuro-pulmonaire: normal.
Coeur normal.
Estomach hypertonique, hypercynetique.
Slight piloric spasm. Small, regular bulb.

INSTITUTUL DE GERIATRIE
BUCURESTI

le 16 août, 1971

xx EGLE ROSSINI GARRONE, 56 ans, l'Italie
e ll
16 août, 1971.

Syndrome post-ménopause.

14

14

14.9 gr. (93%)	50 mg%
50%	5.6 mg%
7.600/mmc	
68	
3	
25	
4%	239 mg%
7 mm	nég.
15 mm	nég.
	3 u.M.L.
	43 u.a.
	92 mg%

acide
quant.insuf.
abs.
abs.
rares épith.plats,
rares leuco., rél.fréq.acide
urique.

Shaia.

. ROSSINI Nino Gino, 52 ans, d'Italie,
en mai-juin 1973.

- Athérosclérose généralisée, prédominant cérébrale et périphérique.

Médication associée: - Atromid.

M. ROSSINI Nino Gino
Italie

15 g%	34 mg%
7000/mmc	5 "
64	288"
4	nég.
27	"
5%	4 u.M.L.
	48 u.a.
	140 mg%

20 mm
40 mm

acide

traces prononcées
prés.
rares épith.
" leuco.
" érythro.
" cyl.hyalins

Electroencéphalogramme

Concl. Le tracé suggère l'existence de certains troubles du type insuffisance circulatoire cérébrale.

Rythme sinusal, régulier, 90/min. Axe électrique sémi-horizontalisé.

Hiles aux modifications fibreuses.
Coeur = aspect normal.
Aorte " "

Ital

aule
R. H

me Vilma Plenda ROSSO, 66 ans e l'Italie

15

22 août 1972.

- coxarthrose gauche
- suprapondérale

Gerovital H3

Gerovital H3

lo

Gerovital H3

lo

Mme Vilma Plenda Rosso

12,5 g%
42%
4800/mmc

74 mg%
5,6 mg%
272 mg%
nég.
nég.
6 u.M.L.
44 u.a.
115 mg%

42 mm
80 mm

acide
–
abs.
abs.
: très fréq, mucosités, fréq. urates, rares crystaux d'acide urique, rares leucö.

Rythme sinusal ,régulier 79/min. Axe électrique horizontalisé.
Légers troubles de conduction intraventriculaire droite.

Ital

HOTEL NORD

me ROSTAGNOTO Domenica, 48 ans, 'Italie
e 18 sept.
sept., 1972.

Spondylose.
Polyarthrose.
Colecystite chronique.
Allergie médicamenteux.

Gerovital H3.

Gerovital H3

14
Gerovital H3

14

réduire les graisses animales.

11,8 g%
5.500/mmc
58
5
33
4%

24 mg%
2,2 mg%
175 mg%
nég.
nég.
3 u.M.L.
30 u.a.
93 mg%

12 mm
32 mm

acide
1015
fines traces
abs.
rares érythro.,
nombreux épith.,
rares urates.

Rythme sinusal, régulier, 65/min.
Axe électrique semihorisontalisé.
Troubles légers de conduction
intraventriculaire droite.

Emphysème pulmonaire.
Coeur: aspect normal.
Aorte: aspect normal.

Madame le 12 mai 9

Rotelli Jeanette

Venezia, Italia

INDICATIONS DE TRAITEMENT

Diagnostic: - Coxarthrose droite (avec raccourcissement du membre inf. droit).
- Ostéoporose.
- Troubles de climax.
- Nodule thyroïdien.
- Anémie secondaire.

- Gérovital H3 ampoules: une série de 12 injections intramusculaires en 4 semaines (une piqûre de 5 cc tous les lundis, mercredis, vendredis
- Arrêt 10 jours, après lequel recommencer une nouvelle série de 12 injections et continuer dans le même rythme, jusqu'avoir effectué 6 séries.
- Après le sixième arrêt de 10 jours:
- Gérovital H3 dragées: une série de 24 dragées en 12 jours successifs, à raison de deux par jour, après les repas.
- Arrêt 10 jours, après lequel recommencer une nouvelle série de 12 injections et continuer en alternant une série d'injections avec une série de dragées, en respectant les arrêt de 10 jours entre les séries.

Traitement associé:
- Be-Total (tablettes)-
- Vitamine E (tablettes).
- Calcium Sandoz (tablettes).
Femovirin (ampoules)-
- Sédatifs: (noan).

Régime alimentaire mixte: éviter les sucreries, farineux, graisses, alcools, cafe, cacao, chocolat, etc..
Un traitement hélio-marin et boue est indiqué.
Contrôle médical orthopédique.

Prof. Dr. Anna Aslan

Madame
Rotelli Jeanette
Venezia, Italie

le 12 mai

EXAMENS DE LABORATOIRE

Hémogramme

Hématocrite	41%
Hémogl.	11,4 g. (72%)
Leuco.	5.000/mmc
Polynsutr.	67
Eosino.	3
Lympho.	25
Mono.	5%

Sang

Urée	34 mg%
Glycémie	93 "
Acide urique	4 "
Cholestérol	250"
Burstein	47 u.a.
Calcium	11 mg%

Electrocardiogramme

Rythme sinusal, régulier (68/min.)
Axe électrique horizontalisé (+80°).

Examens radiologiques

- Coxarthrose droite, avec sousluxation et sclérose non-homogène de la tête du fémur.
- Coxarthrose incipiente gauche.

- Transparence pulmonaire accentuée.
- Diaphragme droit festonné.
- Coeur en goutte.

Mubilat

xxx ROVELLA Franco, 32 Italie

xx au cours du mois

xx de novembre 1972.

- Alopécie I-er degré.

- Une série de 24 dragées, deux par jour, après les repas principaux, tous les 45 jours.

Médication associée: frections avec la lotion capillaire Gérovital.

M. ROVELLA Franco
Italie

13,8 g%	34 mg%
48%	5,1"
8300/mmc	245"
65	nég.
4	"
28	3 u.M.L.
3%	38 u.a.
	78 mg%

4 mm
6 mm

acide

abs.
"
très rares épith. rares leuco.

Rythme sinusal, régulier, 83/min. Axe électrique verticalisé.
Aspect neuro-végétatif de la phase de répolarisation.

ROVERI ANNA, Italie

Diabète sucré.
Spondylose cervico-dorso-lombaire, avec radiculalgies
Colite fermentation.
Anémie périprive secondaire

GEROVITAL H3

14

GEROVITAL H3

14

antidiabétique, fer injectable (Ferum Haussman)

Régime alimentaire hypoglucidique.

ROVERI ANNA, Italia

11,6 gr%	26 mgs%
6300/mmc	2,8 "
69	238 "
3	négatif
25	"
3%	2 u.M.L.
	40 u.a.
	160 mgs%

7 mm
15 mm

acide
1025
absente
présente
freq.epith;rel.freq.leuco.
rare urates,rares oxalates calcium

Rythme sinusal régulier,65/min. Axe électrique légèrement dévié vers la gauche.

Dessin hilaire accentué, bilatéral.
Coeur et aorte: normales.

Ital

Nord

me Giovanna Giacometti Roverselli, 67 ans de l'Italie
14 sept.
sept. 1972.

- obésité III (90/151 cm)
- athérosclérose
- gonarthrose déformante bilat.
- cholécystite chronique
- hypertension artérielle neurogène

Gerovital H3.

Gerovital H3

1o

Gerovital H3

1o

réduire les graisses animales, sucreries, farineux, condiments.

44%	3o mg%
13,4 g%	6 "
8400/mmc	218 "
71	
3	
22	
4%	34 u.a.
	9o mg%

4o mm
72 mm

Rythme sinusal régulier, 7o/min. Axe électrique normal.

Cardio-pulmonaire: dessin hilaire très accentué bilat. Coeur: horizontalisé et modérément agrandi. Aorte: déroulée et opacifiée Ier degré

<u>Urine</u>

Réaction	acide
Densite	1o25
Glucose	abs.
Albumine	lég. traces

Sédiment: fréq.leuco., érythro., rares épith., fréq.urates

Gital

7 Sept. 1972

HOTEL NORD

me ROVIS Nevia, 45 ans, 'Italie
e 29 aout
7 sept., 1972.

Spondylose incipiente.
Névrose avec des troubles végétatifs.

Gerovital H3.

Gerovital H3

14
Gerovital H3

14

réduire les graisses animales.

13,1 g%
44%
5.500/mmc
54
5
38
3%

34 mg%
3,9 mg%
267 mg%
nég.
nég.
3 u.M.L.
45 u.a.
97 mg%

13 mm
28 mm

acide
1o15
fines traces
abs.
fréq.leuco., rares érythro., rares urates.

Rythme sinusal, régulier, 63/min.
Axe électrique normal.

Scleroemphysème pulmonaire.
Coeur normal. Aorte normale.

Ru

RUBBI UMBERTO, d'Italie

Spondylose cervico-dorso-lombaire, avec radiculalgies
Hypertension artérielle
Artériosclérose généralisée
Adénome prostatique
Hypoacousie

GEROVITAL H3

14

ASLAVITAL H4

14

Vitamine B_1 (loo mgs) et Vitamine B_{12} (loo gamma), 4 séries par an, chaque série 12 ampoules.

Continuer le traitement avec ADELPHANE, ESSIDREX, selon les indications antérieures.

Vitamine E, dix jours par mois (4 tablettes par jour

Régime alimentaire: éviter les graisses animales, crèmes, crème foettée, organes, sel, café, alcool.

Autres indications: éviter l'humidité, émotions et chagrins.

12,3 gr %	28 mgs%
6000/mmc	2,8 "
70	216 "
3	négatif
25	"
2%	2 u.M.L.
	29 u.a.
	95 mgs%
5 mm	
10 mm	

acide
1015
absente

rel.fréq.épith; few leuco.

Examen ophthalmologique

F.O.: Papille=normale
Macule: normale, refl.fovéolaire aboli
Veines: rétrécises I degré, rectilignes.
Choroïde, rétine: normales.
Gérontoxon: 1 (+)

Rythme sinusal régulier, 58/min. Légère déviation axiale vers la gauche, prépondérence ventriculaire gauche.

Dessin hilaire très accentué, bilatéral.
Coeur: modérément augmenté le volume
Aorte: opacifiée II degré

le 4 oct. 9

Monsieur
Ruberti Cesare
Trento, Italie

RAPPORT MEDICAL

Diagnostic: - Hypertension artérielle II-III.
- Athérosclérose.
- Varices aux membres inf.
- Spondylose dorso-lombaire.

- Gérovital H3 ampoules: une série de 12 injections intramusculaires en 4 semaines (trois piqûres de 5 cc par semaine).

- Arrêt 14 jours.

- Gérovital H3 dragées: une série de 24 dragées en 12 jours successifs, deux par jour, après les repas principaux.

- Arrêt 14 jours, après lequel recommencer une nouvelle série de 12 injections et continuer comme ci-dessus alternant séries d'injections avec séries de dragées, en respectant les arrêts de 14 jours entre les séries.

Médication associée:
- Adelphane, deux tablettes par jour, sous contrôle médical

Prof. Dr. Anna Aslan

---

le 4 oct. 9

Monsieur
Ruberti Cesare
Trento, Italie

RAPPORT MEDICAL

Diagnostic: - Hypertension artérielle II-III.
- Athérosclérose.
- Varices aux membres inf.
- Spondylose dorso-lombaire.

- Gérovital H3 ampoules: une série de 12 injections intramusculaires en 4 semaines (trois piqûres de 5 cc par semaine).

- Arrêt 14 jours.

- Gérovital H3 dragées: une série de 24 dragées en 12 jours successifs, deux par jour, après les repas principaux.

- Arrêt 14 jours, après lequel recommencer une nouve lle série de 12 injections et continuer comme ci-dessus alternant séries d'injections avec séries de dragées, en respectant les arrêts de 14 jours entre les séries.

Médication associée:
- Adelphane, deux tablettes par jour, sous contrôle médical

Prof. Dr. Anna Aslan

Italia Amb. le 15 Août 1973

RUBERTI Giuseppinateresa, 47 ans, d'Italie

en Août 1973

- Spondylose cervico-lombaire.
- Polyarthrose.
- Lithiase biliaire.
- Constipation chronique.

Une série de 12 injections de Gérovital H3 ampoules à 1/2 ampoule 3 fois par semaine. Arrêt 21 jours, après lequel 1 tablette de Gérovital H3 chaque jour. Arrêt 21 jours, après lequel on va répéter le même schéma.

Médication associée au Gérovital H3 ampoules: Vit. C(5oo mg), B1 (1oo mg) et B6 (1oo mg) 4 séries à 12 ampoules par an.

Le matin prennez une tasse de solution Bourget à jeun et rester étendue 2o' sur le côter droit.

Pendant le jour prennez 2-3 cuillères de huile de paraffine.

Diète: Réduire les graisses animales, crême, crème fouettée, abats, sauces, fritures, aliments fermentés, condiments, café et boissons alcoolique.

Nous recommandons des promenades à pied en plein air, tous les jours.

Evitez les émotions et les chagrins.

Italia Amb. le 15 Août 1973

M-me RUBERTI Giuseppinateresa

12,7 g%
40%
5000/mmc

32 mg%
3,4 mg%
299 mg%
nég.
nég.

2 u.M.L.
45 u.a.
99 mg%

18 mm
36 mm

acide
1022
nuage fin
néant
rel.fréq.épith., rares leuco.
rares hématies.

Rythme sinusal régulier, 60/min. Axe électrique non modifiée.

0

lo Giugno 8

Signora
Rubini Maria
Napoli, Italia

INDICAZIONI DE CURA

Signora Maria Rubini, di 51 anni, di Napoli, Italia, è stata visitata all'Istituto di Geriatria di Bucarest, dal 4 Giugno al lo Giugno 1968.

Gli esami clinici e di laboratorio hanno rilevato:

- Colite cronica.
- diskinesie billiare
- spondilosi lombare, incipiente.

Durante il soggiono in Bucarest, è stato somministrato un trattamento biotrofico con Gerovital H3, che è stato bene sopportato. Raccommandiamo di continuare questa cura secondo il schema:

- Gerovital H3 fiale: un ciclo di 12 iniezioni intramuscolo in 4 settimane (una iniezione ogni lunedì, mercoledì venerdì.)
- Riposo 14 giorni.
- Gerovital H3 pillole: un ciclo di 24 pillole in 12 giorni, a ragione di due al giorno, unapillola a 2-3 ore dopo i past).
- Un nuovo riposo di 14 giorni, dopo il quale ricomincia un nuovo ciclo di 12 iniezioni e continua alternando cicli di pillole con cicli d'iniezioni, durante un anno (rispettando le pause di 14 giorni).

Per i disturbi di digestione si raccommanda un regime alimentario adequato(senzaalimenti grassi, crema, etc.) Al bisogno è indicato di utilizzare "Combezim", due pillole al giorno, durante lo giorni, asternando con "Decolin", due al giorno durante lo giorni.

Madame
Rubini Maria
Napoli, Italia

le 1o Juin 8

EXAMENS DE LABORATOIRE

Hémogramme

Hématocrite	38%
Hémogl.	12,5 g (78%)
Leuco.	4.8oo/mmc
Polyneutr.	63
Eosino.	3
Lympho.	3o
Mono.	4%

Sang

R.Gross	nég.
R.Sulfate de Cadmium	"
R.Thymol	4 u.M.L.
R.Weltmann	6
Protéines	7,3 g%
Cholestérol	194 mg%
Glycémie	97 "
Acide urique	3 "
Urée	2o "

Urines

Sommaire

Réaction	acide
Densité	1oo2
Albumine	nég.
Glucose	"
Sédiment:	fréq.épith.; few leuco.

Electrocardiogramme

Rythme sinusal, régulier, bradycardique (58/min).
Axe électrique verticalisé.

Electroencéphalogramme

Concl. Tracé sans anomalies lésionnelles.

Examens radiologiques

- Poumon normal.
- Coeur normal.
- Estomac ptosé, hypoton, hypokynétique.
- Evacuation lente.
- Bulbe grand, régulier, évacue normalement.

Colon après 24 heures:

- Barium non-évacué se trouve du coecum au colon descendent.
- Ptose IIème degré. Colon très spastique.

le 12 juin 9

Monsieur
Rubinich Gloriano
Udine, Italie

INDICATIONS DE TRAITEMENT

Diagnostic: - Hépatite chronique.
- Catarrhe tubo-tympanique.
- Hypertension artérielle neurogène.

- Gérovital H3 ampoules: une série de 12 injections i.m en 4 semaines (une piqûre de 5 cc , trois fois par semaine).
- Arrêt 14 jours.
- Gérovital H3 dragées: une serie de 24 dragées en 12 jours successifs, deux par jour, après les repas.
- Arrêt 14 jours, après lequel recommencer une nouvelle série de 12 injections et continuer comme ci-dessus alternant séries d'injections avec séries de dragées, en respectant les arrêts de 14 jours entre les séries.

Prof. Dr. Anna Aslan
Directeur de l'Institut de Gériatrie
Bucarest

Monsieur le 12 juin 9

Rubinich Gloriano

Udine, Italia

EXAMENS DE LABORATOIRE

Hématogramme

Réaction	acide
Densité	1o24
Albumine	nég.
Glucose	"
Sédiment:	
rares epith.plats.	
rares leuco.	
fréq.flore bactérienne	

Sang

R.Gross	nég.
R.Sulfate de Cadmium	"
Thymol	3 u.M.L.
Cholestérol	250 mg%
Glycémie	110 "
Urée	68 "
Acide urique	6,9 "

Electrocardiogramme

Rythme sinusal, régulier, tachycardique (94/min.)
Axe électrique horizontalisé.Sollicitation fonctionnelle du ventricule gauche.
Troubles d'irrigation au niveau du ventricule gauche.

Examens radiologiques

- Poumons = normal.
- Ventricule gauche à la limite maximale.

Monsieur
Rucci Guglielmo
Argentina

le 25 sept. 9

RAPPORT MEDICAL

Diagnostic: - Artériosclérose.
- Hypertension artérielle.

- Gérovital H3 ampoules: une série de 12 injections intramuscualires en 4 semaines (trois piqûres de 5 cc par semaine).

- Arrêt 14 jours.

- Gérovital H3 dragées: une série de 24 dragées en 12 jours successifs, deux par jour après les repas principaux.

- Arrêt 14 jours, après lequel recommencer une nouvelle série de 12 injections et continuer comme ci-dessus alternant séries d'injections avec séries de dragées, en respectant les arrêts de 14 jours entre les séries.

On peut associer la médication prescrite antérieurement (Serpasil, Soluric, Mandrax).

Régime alimentaire: ne pas abuser de viande grasse, ou de toute graisse d'origine animale, sel, condiments, alcools, café, cacao, chocolat.

Contrôle médical périodique (acide urique, cholestérol).

Prof. Dr. Anna Aslan

Monsieur le 25 sept. 9

Ricci Guglielmo

Argentina

EXAMENS DE LABORATOIRE

Hémogramme

Hématocrite	45%
Hémogl.	14,3 g. (90%)
Leuco.	7.300/mmc
Polyneutr.	69
Eosino.	4
Lympho.	23
Mono.	4%

V.S.H.

1h - 20 mmc
2h - 38 mmc

Sang

Urée	52 mg%
Acide urique	6,9"
Cholestérol	269"
Glycémie	90 "
Burstein	52 u.a.

Urines (Sommaire)

Réaction	acide
Densité	1010
Albumine	abs.
Glucose	"
Sédiment:	rares épith.plats rares leuco.

Electrocardiogramme

Rythme sinusal, régulier, 88/min.
Axe électrique dévié à gauche avec solicitation fonctionnelle du coeur gauche.
P_2 ample (pulmonaire?)

Examens radiologiques

- Transparence pulmonaire accentuée.
- Diaphragme avec mouvements reduits.
- Coeur normal.
- Aorte opacifiée IIème degré.

Madame le 25 sept. 9

Rucci Evelina

Italie

RAPPORT MEDICAL

Diagnostic: - Artériosclérose.
- Névralgie brachiale droite(post traumatisme).
- Néphrectomie gauche.
- Hypochromochrome.

- Gérovital H3 ampoules: une série de 12 injections intramusculaires en 4 semaines (trois piqûres de 5 cc par semaine).

- Arrêt 14 jours.

- Gérovital H3 dragées: une série de 24 dragées en 12 jours successifs, deux par jour, après les repas.

- Arrêt 14 jours, après lequel recommencer une nouvelle série de 12 injections et continuer comme ci-dessus alternant séries d'injections avec séries de dragées, en respectant les arrêts de 14 jours entre les séries.

Médication associée:
- Fero-Dobetin-Angelini (ampoules buvables).
- Be Total (tablettes)

Régime alimentaire: éviter sauces, sel, condiments, alcools, café, cacao, chocolat.

Contrôle médical périodique.

Prof. Dr. Anna Aslan

Madame le 25 sept. 9

Rucci Evelina

Rome, Italie

EXAMENS DE LABORATOIRE

Hématologie: -

Hématocrite	34%
Hémogl.	11 g. (69%)
Leuco.	5.000/mmc
Polyneutr.	65
Eosino.	3
Lympho.	27
Mono.	5%

V.S.H.

1h - 6 mmc
2h - 15 mmc

Sang

Urée	48 mg%
Acide urique	2,9"
Cholestérol	230"
Glycémie	93 "
Burstein	36 u.a.

Urines (Sommaire)

Réaction	acide
Densité	1017
Albumine	abs.
Glucose	"

Sédiment: rares épith.plats
rares leuco.

Electrocardiogramme

Rythme sinusal, régulier, 62/min.
Axe électrique normal.

Examens radiologiques

- Transparence pulmonaire légèrement accentuée.
- Coeur normal.
- Aorte opacifiée I-er degré.

Monsieur
Rucci Romeo
Rome, Italie

le 25 sept. 9

RAPPORT MEDICAL

Diagnostic: - Artériosclérose
- Hypertension artérielle.
- Troubles circulatoires veineuses aux jambes.
- Hépatite chronique.
- Gonarthrose droite.

- Gérovital H3 ampoules: une série de 12 injections intramusculaires en 4 semaines (trois piqûres de 5 cc par semaine).

- Arrêt 12 jours.

- Gérovital H3 dragées: une série de 24 dragées en 12 jours successifs, deux par jour, après les repas principaux.

- Arrêt 12 jours, après lequel recommencer une nouvelle série de 12 injections et continuer comme ci-dessus alternant séries d'injections avec séries de dragées, en respectant les arrêts de 12 jours entre les séries.

On peut associer la médication prescrite antérieurement (Litrison, Be Total, les vitamines E et C, hypotensifs).

Régime alimentaire: éviter fritures, sauces, graisses, condiments, farineux, alcools, cafe, cacao, chocolat.

Contrôle médical périodique.

Prof. Dr. Anna Aslan

Monsieur
Rucci Romeo
Rome, Italie

le 25 sept. 9

EXAMENS DE LABORATOIRE

Hémogramme

Hématocrite	41%
Hémogl.	13,3 g. (82%)
Leuco.	6.300/mmc
Polyneutr.	7o
Eosino.	3
Lympho.	23
Mono.	4%

V.S.H.

1h - 2o mmc
2h - 37 mmc

Sang

Urée	54 mg%
Acide urique	4,3"
Cholestérol	218"
Glycémie	94 "
Burstein	37 u.a.
Thymol	7 u.M.L.
R.Gross	++
R.Sulfate de Cadmium	+

Urines (Sommaire)

Réaction	acide
Albumine	abs.
Glucose	"
Sédiment:	rares épith.plats rares leuco. fréq.urate amorphe

Examen oscillométrique

	droite	gauche
Jambe, tiers inf.	3,75 à lo-12	4,5o à lo-12
" " sup.	6,5o à lo-12	7,5o à lo-12

Concl. Indices oscillométriques dans les limites normales.

Electrocardiogramme

Rythme sinusal, régulier, tachycardique (94/min.)
Axe électrique dévié à gauche, avec sdlicitation fonctionnelle du ventricule gauche.

Examens radiologiques

- Ancienne pleurite, inactive, à la base droite.
- Coeur normal.
- Aorte normale.

---

onsieur RUGERI Riccardo, 5o ans, d'Italie
6 août
août, 1973.

Spondylose cervicale.
Périarthrite scapulo-humerale.
Anquilose du genou droit après
une plaie de la guerre.
Bronchite tabagique.
Sequelle après les varices operées à la
xxx jambe gauche. (Troubles trophiques).

Gerovital.

Gerovital H3

16
Aslavital

16

Calcium-Sandoz effervescent + Vitamine C, 2o jours par mois, une dragée;chaque 4 semaines: Vitamine D2 (4oo.ooo u.) - une ampoule - pour 6 mois.

Régime alimentaire: réduire les graisses animales, les crèmes, les organes, le café, l'alcool, les sucreries.

On recommande: réduire le tabac. La promenade à pied chaque jour.

M. RUGERI Riccardo

EXAMENS DE LABORATOIRE

Hémogramme

Hématocrite: 46%
Hémoglobine: 14,2 g%
Leucocytes: 6.1oo/mmc

V.S.H.

1h: 6 mm
2h: 13 mm

Urine (sommaire)

Réaction: acide
Densité: 1o22
Albumine: abs.
Glucose: abs.
Sédiment: fréq.épith.,
rares leuco.

Sang

Urée:	6o mg%
Acide urique:	2,6 mg%
Cholestérol:	238 mg%
R.Gross:	nég.
R.Sulfate de Cd.:	nég.
Thymol:	2 u.M.L.
Burstein:	38 u.a.
Glycémie:	7o mg%

Electrocardiogramme

Rythme sinusal, régulier, 6o/min.
Déviation axiale gauche légère.

Examen radiologique

Osteoarthrose moderée scapulo-humerale gauche et accentuée acromioclaviculaire gauche.
Cyphoscoliose dextro-convexe.
Dessin hilo-basal accentué pulmonaire bilat.
Coeur horisontalisé. Aorte deroulée.

Madame Ruggeri Elisabetta le 28 mars 9

ved.Esposito

Roma, Italia

INDICATIONS DE TRAITEMENT

Diagnostic: - Artériosclérose; myocardo-sclérose; extrasystoles.
- Hypertension artérielle modérée (16-8)
- Polyarthroses
- Eczéma aux jambes (post ulcère variqueux).

- Gérovital H3 ampoules: une série de 12 injections intramusculaires en 4 semaines (une piqûre de 5 cc tous les lundis, mercredis, vendredis).
- Arrêt 10 jours.
- Gérovital H3 dragées: une série de 24 dragées en 12 jours successifs, à raison de deux par jour, après les repas.
- Arrêt 10 jours, après lequel recommencer une nouvelle série de 12 injections et continuer comme ci-dessus en alternant séries d'injections avec séries de dragées, en respectant les arrêts de 10 jours entre les séries.

Il est indiqué de associer les vitamines B_6, E et "Lasix".

Régime alimentaire mixte: éviter les graisses, surtout celles d'origine animale, douceurs, pâtes, sel, condiments, alcools, cacao, thé et café fort, etc.
Un contrôle médical périodique est indiqué.

Dr. C. David
Directeur Adj.de l'Institut de Gériatrie
Bucarest.

Madame

Ruggeri Elisabeta

Roma, Italia

le 28 mars

EXAMENS DE LABORATOIRE

Hémogramme

Hématocrite	41%
Hémogl.	11,7 g.(73%)
Leuco.	6.900/mmc
Polyneutr.	66
Eosino.	3
Lympho.	27
Mono.	4%

V.S.H.

1h - 14 mm
2h - 30 mm

Sang

Urée	34 mg%
Acide urique	4,3"
Cholestérol	215"
Glycémie	92 "
R.Gross	nég.
R.Sulfate de Cadmium	"
R.Thymol	3 u.M.L.
Burstein	48 u.a.

Electrocardiogramme

Arrythmie extrasystolique (fréq.moyenne 68/min.)
Extrasystoles ventriculaires basales.
Axe électrique horizontalisé.

Examen oscillométrique

	droite	gauche
Jambe, tiers inf.	3,25 à 12	4,75 à 12
" " sup.	8 à 12	9 à 12

- - ----------

M. Ruggero Grizzo,
Italia

Rapport médical

Diagnostic: - Syndrome nevrotique.
- Sequeles après hépatite epidémique.

- Gerovital ampoules : une série de 12 injections en 4 semaines (une injection de 5 cc intramusculaire chaque lundi, mercredi, vendredi).

- Arrêt 14 jours après lequel:

- Gerovital H3 dragées: une série de 24 en 12 jours (deux par jour, deux heures après les principaux repas).

- Arrêt 14 jours après lequel une autre série d'injections comme ci-dessus. Continuer en alternant séries de dragées et séries d'injections en respectant les arrêts respectifs entre chaque série.

- Régime alimentaire: adéquate à l'état post-hépatique; polyvitamines.

Directeur,
Prof.Dr. anna Aslan

Ytad

trat cu drogeé

20196

30 sett. 9

Signor
Giulio Ruggieri
Via Bonaini 71 - camera Lavoro

56100 PISA
Italia

Gentile Signori,

Abbiamo ricevuto la Sua lettera del 14 agosto 1969 e siamo lieti dei buoni risultati colla cura con Gerovital H3.

Adesso deve fare una cura di mantenimento, può farla solamente per pillole ma sarebbe più attiva con un'alternanza di cicli di 12 iniezioni intramuscolari, tre per settimana, e di cicli di 24 pillole in 12 giorni successivi, due al giorno. dopo i pasti. Fra i cicli riposi di 14 giorni. Il trattamento di mantenimento sara iniziato dopo una pausa più grande, di 2-3 mesi e durera 6 mesi.

Le medicine, che non si trovono in commercio in Italia, si possono procurare in Svizzera: Farmacia "Metropoli", Dott. Bruno Cassina, Piazza Grande, Locarno.

Distinti saluti,

Prof. Dott. Anna Aslan
Direttrice dell'Istituto di Geriatria
Bucarest

20196

PISA, 14 Agosto 1969

Ill.ma Dottoressa ASLAN,

ROMANIA

Non conosco il suo indirizzo,ma siccome il suo nome e' talmente conosciuto in Romania e all'Estero,sono certo la rintracceranno immeditamente dovunque Lei si trovi.

Le chiedo per favore la seguente informazione del tutto - riservata - e - personale - per cui la prego di rispondere direttamente al mio indirizzo che indico in calce alla presente.

Ho gia' fatto una sua cura di Gerovital compresse, 5 flaconi - in cinque mesi e l'ho terminata fin dal Marzo scorso. Devo dire sinceramente di avervi riscontrato un grande interesse e beneficio sia dal lato sessuale quanto dal ringiovanimento. Tenga presente che compio 60 anni a Novembre prossimo,ed ho,purtroppo da oltre 20 anni una proctite ulcerosa,la quale,peraltro,e' migliorata,almeno durante la sua cura. Ora io vorrei ripetere la cura in compresse uguale alla precedente,ma siccome nelle sue istruzioni e' detto che detta cura non e' ripetibile,prima ancora di ordinare le compresse,deisdererei avere un suo preciso parere in busta chiusa,per la quale le accludo francobollo di risposta. Ho letto che vi sono altre cure tedesche,del tipo del Gerovital,come pure per la parte sessuale vi e' il "PASUMA" specialita' tedesca,ma io gradisco avere il suo consiglio e fare volentieri se ripetibile di nuovo la cura in compresse,certo che mi fara' ancora piu' bene della precedente. La ringrazio,gentile Dottoressa, e nel mentre mi scuso,la prego di gradire i miei rallegramenti per la sua grande scoperta del Gerovital e i piu' distinti saluti

compagno Giulio Ruggiero

Federazione Italiana Postelegrafonici =
Via Bonaini, 71 - Camera Lavoro -
56100 - PISA

Italia

ambulato

RUGGIERI CATERINA ITALIA

- Hyperpondéral
- Diabète sucré
  Spondylose cervico-dorso-lombaire, à radiculalgies
  Varices aux jambes

GEROVITAL H3

14
GEROVITAL H3

14

Bidiabe, un comprimé par jour

consommation réduite du pain, pâtes, sucreries; utiliser saccharine au lieu du sucre.

RUGGIERI CATERINA, ITALIA

42%
14,4 gr%
7800/mmc
segm. 62
4
29
5%

34 mg%
3,8 mg%
292 mg%
négatif
hégatif
3 u.M.L.
43 u.a.
105 mg%

15 mm
30 mm

acide

abs.
"
relat.fréq.épith.,
rares leuco.,flore microbienne

Régulier, rhytme sinusal, 64/min. Légère déviation axiale vers la gauc

Dessin hilo-basal accentué, bilatéral.
Coeur: horizontalisé
Aorte: déroulée

Italie

Ambulatoire

RUGGIERI ETTORE, Italia

50%	36 mg%
15 gr%	3,4 mg%
7300/mmc	246 mg%
segm. 68	neg.
3	neg.
26	3 u.M.L.
3%	37 u.a.
	9[illegible] mg.%

2 mm
4 mm

acide

abs.
"
rares epith.,leuco.
fréq.filam.muqueux.

Rythme sinusal, régulier, 67/min. Axe électrique normal.Microvoltage.

Dessin broncho-vasculaire plus accentué
diaphragmatique, bilatéral.

Coeur: }
Aorte: } normales

RUGGIERI ETTORE, Italia

Spondylose cervico-dorso-lombaire
Polyarthrose
Brochite chronique tabagique

GEROVITAL H3

GEROVITAL H3

14

GEROVITAL H3

14

en même temps que les ampoules GH3, prend
Vitamin B_1 fortissime.

---

on recommande de dormir sur couche dure.

GYMNASTIQUE CHAQUE jour ainsi que gymnas-
tique respiratoire.

On recommande à supprimer le tabac. Consommer maximum 8 cigarettes par jour.

amphlat

. RUGGIERO Angelo, 59 ans, d'Italie,
en mai 1973.

- Uvéite chronique.
- Spondylose.
- Polyarthroses.
- Dyscinésie biliaire.

Gérovital H3

14

Gérovital H3

14

M. RUGGIERO Angelo
Italie

48%	32 mg%
14,6 g%	5,4"
5800/mmc	315"
67	nég.
4	"
25	3 u.M.L.
4%	48
	90 mg%

4 mm
9 mm

acide

abs.
"
rares épith. rares leuco.
fréq.acide urique.

Electroencéphalogramme

Concl. Tracé ralenti, sans éléments lésionnaires.

Rythme sinusal, régulier, 64/min. Axe électrique légèrement dévié à gauche.

Dessin broncho-vasculaire accentué hilo-basal bilatéral.
Coeur = aspect normal.
Aorte opacifiée I-er degré.

Tel. 13.VI.70
ef.

lo giugno 7o

Signor
Giulio Ruggiero
Federazione Italiana
Postelegrafonici
Via Bonaini 71
PISA, Italia

Gentile Signore,

Con riferimento alla Sua lettera del 29 maggio 197o, siamo di parere che deve continuara la cura con dei cicli di 12 iniezioni intramuscoalri (con riposi di 14 giorni fra i cicli), fino aver compiuto 6 cicli.

La cura deve essere ripetuta ogni anno con un trattamento di mantenimento, più o meno intensivo, secondo lo stato di salute.

A Pisa il Dott. Enrico Dedola, Lung'Arno Mediceo 14, tel.27-253, applica a Pisa il nostro metodo di cura.

Gradisca i nostri più distinti saluti,

Aslan

Prof.Dr. Anna Aslan
Direttrice dell'Istituto di Geriatria
Bucarest

G. G. I. L.
Federazione Italiana Postelegrafonici
Sindacato Provinciale - Pisa
Via Bonaini, 71 - c/c p. 22/14176

2413.

li 29 Maggio 1970

Prot. .....

OGGETTO: Riservata

ALLA

DOTTORESSA ASLAN

BUCAREST

Gentilissima Dottoressa,

Ho terminato da circa dieci giorni quattro scatole fiale del suo portentoso prodotto = GEROVITAL H 3 = che per essere sincero,l'ho trovato OTTIMO sotto tutti i punti di vista. Avevo alternata la cura con le = pasticche = ma ad un certo momento l'ho dovute sospendere,in quanto avendo io un proctite ulcerosa contratta in guerra,le pasticche dopo la terza scatola,seppene avessi fatto delle settimane di sospensioni,mi davano noia con foruncoli e strie di sangue nelle feci. Le iniezioni invece le ho portate avanti benissimo.

Ho 60 anni ma ne dimostro molto meno,faccio l'impiegato ed osservo un dieta particolare per la colite di cui innanzi,per cui mangio quasi sempre in bianco,nulla o quasi alcool,spezie ecc.

Prima di intraprendere nuovamente la cura,desidero sapere direttamente da lei se posso continuare le iniezioni anche se incomincia il caldo,quante scatole dovrei farne ancora per una cura completa che possa darmi un maggiore beneficio di salute , e se posso essere tranquillo che non incide assolutamente sulla mia proctite,cioe' sull'intestino.

So che dovra' essere posto in vendita anche in Italia il suo nuovo prodotto GEROVITAL H 4 ,che dovrebbe essere portentoso,piu' idoneo del 3, quindi dovrebbe avere la compiacenza di farmi conoscere se posso servirmi di questo nuovo prodotto e in quale quantita' tenuto conto delle cure gia' fatte, e soprattutto dove e' possibile acquistarlo in Italia e quale e' il suo costo.

Voglia scusare se chiedo troppe notizie,ma preferisco attingerle direttamente da lei,l'unica in grado di darmi un consiglio completo e idoneo. La ringrazio e le porgo i piu' distinti saluti e auguri per una maggiore affermazione nel mondo intero.

GIULIO RUGGIERO =
Federazione It. Postelegrafon.
Via Bonaini, 7I = C.d.L.
P I S A

L'indirizzo e' quello stampato sopra.

per Giulio Ruggiero

Ital

Ambulat

. RUGGIERO Luigi, 45 ans 'Italie

xx au cours du mois de

xx septembre 1972.

- Spondylose cervicale. N.Arnold.
- Dyscinésie biliaire hypotonique.
- Névrose réactive.

Gerovital H3

Gerovital

14

Gerovital H3

14

- Rowachol (1 flacon), 5 gouttes par jour dix minutes avant le repas.
- Valium, une tablette le soir.

M. RUGGIERO Luigi
Italie

13,1 g%	4o mg%
5600/mmc	5,8"
6o	272"
6	nég.
28	"
6%	2 u.M.L.
	43 u.a.
	1o6 mg%

acide
1o2o
abs.
"
rares épith. relat.fréq.leuco.

Rythme sinusal, régulier, 60/min. Axe électrique horizontalisé.

Sinus frontal dr.très légèrement voilé.
Sinus des maxilaires voilés (bilatérl.)avec la muqueuse épaissie.
Cellules ethmoïdes à la paroi très épaissie.

Hypertransparence osseuse accentuée (colonne cervicale).
Spondylose cervicale incipiente.
Ostéo-arthrose modérée des petites articulations post. C7-D1.

Trat

5499/19-XI

Madame

Bianca Ruggini,
Via V. Locchi n. 22,

4 novembre 1o.

Firenze
Italia

Madame,

En réponse à votre lettre du 5 octobre nous vous faisons savoir que vous pouvez obtenir notre médicament Gerovital H3 en vous adressant directement à l'entreprise roumaine exportatrice "CHIMIMPORT", Bucarest, Boulev. Republicii 1o, ou bien aux distributeurs du Gerovital H3 à l'étranger, indiqués dans la liste ci-jointe.

Je vous prie de croire, Madame, à l'expression de mes sentiments les meilleurs.

Prof. Dr. A. Aslan
Directeur de l'Institut de Gériatrie "Bucarest"

intrat. dic 1960

Ne întreb-o unde îsi poate procura H3 ?

Florence, 5 Octobre 1964

A1 - 5499/64

Madame,

En relation du Votre lettre du 8/II/60 (rc. 5826) je vien vous informer que depuis trois ans environ j'ai pratiquè le traitement au Gerovital H3, et a vrai dire j'ai constatè quelque avantage dans l'arrêt de ma maladie; (il s'agit d'une sclerosi laterale amiotrofi= ca)

Pendant ce temps là j'ai pu obtenir Votre medicinal par l'intercession de l'ho= pital locale, mais a present celà n'est plus possible.

Je Vous serai pourtant très obligèe si Vous pouviez m'indiquer le moyen pour ve= nir en possession du Votre medicinal, car en Italie n'est pas encore en vente.

En Vous remercie d'avance , je Vous prie Madame, d'agrèer mes hommage respectueux.

Bianca Ruggini

Bianca Ruggini
Via V. Locchi, n. 22
Firenze (Italia)

patiente

58 26/60

le 8.11. o

Madame Bianca Ruggini
Via V. Locchi, 22
Firenze (Italie)

Madame,

J'accuse réception de votre lettre du 1o octobre dernier, et vous remercie pour l'intérêt que vous montrez à l'égard de nos travaux.

En réponse à votre demande, je considère qu'un traitement au Gerovital H_3, selon notre méthode, pourrait avoir une influence favorable sur l'évolution de votre maladie. Ci-joint le mode d'administration.

Je tiens toutefois a attirer votre attention, qu'il s'agit d'un traitement de longue durée (6 - 9 series par an). Vous pourriez vous adresser au Prof. Enrico Greppi, Viale Morgagni 85, Florence, qui a visité notre Institut et qui pourrait vous conseiller utilement.

Veuillez avoir l'obligeance de continuer à nous tenir au courant des résultats obtenus au cours du traitement; nous restons à votre disposition pour tout conseil médical dont vous pourriez avoir besoin.

Agréez, Madame, l'expression de mes sentiments très distingués.

Aslan

Prof. Dr. Anna Aslan
Directeur de l'Institut de Gériatrie
"C.I.Parhon"

paziente a primi fiale della
Soc. ital. di Gerontol

6335/60

Firenze, IO Ottobre I960

Prof. Anna Aslan
Istituto Parhon
Bucarest (Romania)

ordr. Greppi

Gentile Signora

Ho 56 anni e sono affetta da sclerosi laterale amiotrofica dal I943 e malgrado le varie cure che in questi lunghissimi anni mi sono state prescritte la malattia a progredito inesorabilmente, tanto che da circa 7 anni mi trovo completamente immobilizzata a gli arti inferiori e superiori.

Le notizie apparse sulla stampa di tutto il mondo in merito al suo Gerovital H3 che in tanti casi ha dato resultati veramente miracolosi riaccesero le mie speranze e mi indussero a chiedere al mio medico se non fosse stato il caso di applicarlo anche al mio caso.

Ho ricevuto infatti dalla Società Italiana di Gerontologia alcune fiale del Gerovital H3 e le dirò che dopo circa 30 iniezioni ho notato qualche lieve miglioramento.

Ora Vorrei chiedere a Lei Gentile Signora un suo consiglio e cioè se debbo insistere nella cura che mi si dice molto lunga, e come secondo Lei debbo usare il suo farmaco, quali intervalli devo fare fra ciclo e ciclo e tutte quelle prescrizioni che Lei usa praticare nel suo Istituto.

Accolga Gentile Signora i sentimenti della mia riconoscenza e in attesa di una sua cortese risposta distintamente la saluto.

Ruggini Bianca
Via V. Locchi, 22
Firenze (Italia)

Bianca Ruggini

Italia

le 30 juin 3

ambulat

-me RUOCCO di Paola Olga, 64 ans, d'Italie
en juin 1973.

- Spondylose cervico-dorso-lombaire.
- Colite de fermentation.

Gerovital H3

14

Gerovital H3

14

Régime alimentaire: éviter crudités, conserves, sucreries.

M-me RUOCCO di Paola Olga
Italie

44%		32 mg%
	13,5 g%	4,4"
	7500/mmc	293"
	69	nég.
	3	"
	24	3 u.M.L.
	4%	48 u.a.
		100 mg%

15 mm
31 mm

acide
1011
néant
"
très fréq.épyth.
rares leuco.
relat.fréq.acide urique

Electroencéphalogramme

Concl. Tracé dysrythmique ralenti

Rythme sinusal, régulier, 50/min. Axe électrique légèrement dévié à gauche.

Italia

le 30 juin 3

anulat

. RUOCCO Edgardo, 66 ans, d'Italie,
en juin 1973.

- Diabète sucré.
- Insuffisance coronarienne chronique.

Gerovital H3

14

Gerovital H3

14

continuer avec la médication antérieure (Realdin, Cordilate).

Eviter les grands efforts physiques.

Suppression du tabac.

M. RUOCCO Edgardo
Italie

43%	
13,1 g%	32 mg%
7000/mmc	4 "
64	188"
5	nég.
26	"
5%	2 u.M.L.
	33 u.a.
	100 mg%

2 mm
4 mm

acide

nuage fin
abs.
rares épith.
fréq.Leuco.
" érythro.

Electroencéphalogramme

Concl. Tracé dysrythmique lent; éléments modérés d'ischémie cérébrale.

Madame Ruosi Maria
Italie

RAPPORT MEDICAL

Diagnostic: - Névrose de ménopause.
- Colite chronique habituelle.
- Névralgie sciatique.

- Gérovital H3 ampoules: une série de 12 injections intramusculaires en 4 semaines (trois piqûres de 5 cc par semaine).

- Arrêt 14 jours.

- Gérovital H3 dragées: une série de 24 dragées en 12 jours successifs, deux par jour, après les repas principaux.

- Arrêt 14 jours, après lequel recommencer une nouvelle série de 12 injections et continuer comme ci-dessus alternant séries d'injections avec séries de dragées, en respectant les arrêts de 14 jours entre les séries.

Prof. Dr. Anna Aslan

Madame Ruosi Maria
Italie

EXAMENS DE LABORATOIRE

Sang

Urée	44 mg%
Acide urique	3,7 mg%
Cholestérol	256 "
Burstein	36 u.a.
Thymol	3 u.M.L.
Glycémie	90 mg%

Urines

Réaction	acide
Albumine	traces fines
Glucose	abs.
Sédiment:	fréq.épith.plats
	fréq.leuco.
	fréq.urate amorphe

Electrocardiogramme

Rythme sinusal, régulier, 68/min.
Axe électrique normal.
Troubles diffus métaboliques et troubles diffus modérés d'irrigation myocardique.

Electroencéphalogramme

Concl. Tracé avec des éléments de type névrotique en grand nombre.

Examens radiologiques

- Hypertransparence osseuse modérée.
- Spondylarthrose cervicale-
- Arthrose acromio-claviculaire.
- Spondylose modérée dorso-lombaire.
- Ventricule gauche agrandi.
- Aorte opacifiée IIème degré.
- Poumons = normal.

V.S.H.

1h - 5 mm
2h - 1o mm
T.Hoëll 1'1o"
T.Quick: 14"(act.prothromb.85%)

Italie 8

Amb.

RUSCICA VITTORIO Italie

mois de mars 1973

Névrose, avec troubles respiratoires
Discinésie biliaire
Troubles végétatifs

GEROVITAL H3

14

GEROVITAL H3

14

RUSCICA VITTORIO 5.III.1973
ITALIA

46%	42 mg%
13,8 gr%	5,2 mg%
1o.ooo mmc	189 mg%
segm.67	neg.
2	"
28	2 u.M.L.
3%	4o u.a.
	11o mg%

5 mm
11 mm

acide

abs.
"
rares epith.,leuco.;
prés.filament muqueux

Rythme sinusal, régulier, 85/min. Axe électrique semiverticalisé.

Cardio-pulmonaire

Dessin broncho-vasculaire très accentué, hilo-dyaphragmatique, bilat.
Coeur-aorte: normales.

Gastro-duodénal: Oesophage - normal; Estomac, en cascade hyperton, hypercinétique, aux plis de la muqueuse épaissis.

Pilor perméable (à discrète prolobaire de muqueuse gastrique);

Bulbe duodénal déformé, à petites incisures rétractiles,

Cadre duodénal,normal développé,avec brassage au D2 - plis épaissis, douloureux à la compression et transit de Ba. accéléré.

24 heures Colon opacifié complètement, descendant, spastique.

RUSCICA VITTORIO,
ITALIA

Examen radiologique (cont.)

Colonne verticale cervicale (prof.)
Des becs osréophytics incipients marginaux, post.
Ostéo-artrose modérée des petites articulations post.

Epreuves respiratoires

C.V.St.:	4959 cc /83%
C.V.A.:	4123 cc /83%
V.E.M.S.:	2858 cc
I.P.B.:	69%

EEG

Le tracé indique de discrets éléments de type névrotique

that.

4415/7-XII

2 XII 5

Signor
Ruspetti Pompeo
Presso Vierucci
Via Fiuggi, 56
Milano, Italia

Caro Signore,

Ho ricevuto la sua lettere del 29.VIII.1965 e mi scuso del ritardo, causato da un mio viaggio all'estero.

Mi sembra che la sua malattia sia assai grave, se doppo 5o iniezioni di Gerovital H3 non sente nessun amelioramento. La cura completta è di 7 serie al anno (ciascuna de 12 iniezioni).

Dovete perseverare.

Con cordiali saluti,

Prof. Dr. Anna Aslan
Direttrice del Istituto di Gerontologia, Bucarest.

A1-4415/65

~~tral~~.

Milano 29-8-1965

INSTITUTUE DE GERITRIE
Directeur: Prof. Dr. Anna Aslan
STR. MĂNĂST CĂLDĂRUSANI 9
CĂSUTA POSTALĂ 2009
BUCARESTI

Sono già 50 iniezioni di GEROVITAL H3 che ho già fatto .. Favorisca dirmi se continuando fino alla 10ª serie possa sperare di poter ricamminare da solo ed inoltre se posso fare altra cura di supplemento assieme al Gerovital H3 .-

Resto in attesa di una sua cortese sollecita risposta al seguente indirizzo:

RUSPETTI POMPEO - Presso Vierucci
VIA FIUGGI, 56
MILANO (ITALIA)

Cordiali saluti

Ruspetti Pompeo

Cere 50 fiole per avion

20. LUGLIO 1965

Ruspetti

A1 - 4040/65

SPETTIBILE ISTITUTUL DE GERIATRIE

PROF. DOCTOR I PARHON. BUCURESTI

FAVORITE CONTRO Assegno INVIARMI

N° 50 ~~N° 25~~ FIALE DI INIEZIONI DI GEROVITAL H_3

NE HO URGENZA (DI 5 cmc) Saluti GRAZIE

RUSPETTI POMPEO - BETTOLLE -

SIENA - TOSCANA - ITALIA -

PER AVION. URGENTE N° 50 FIALE DI

GEROVITAL H_3 SONO MALATO DI

ARTERIOSCLEROSI

FATE SPEDIZIONE - PER AVION CON ISTRUZIONI

SIGNORA PROFESS^SSA DOTTORESSA ASLAN A.-3245/Ger
cire. 8-VII

ISTITUTE DE GERATRIE BUCARESTI - COLDARUSORI 9

Rispetti - ROMANIA -

HO 58. Anni SONO MALATO DI CEREBROPATIA SCLEROTICA
HO GIÀ ORDINATO IL GERO Vital H3 IN SVIZZERA
LUGANO - INIEZIONI DI c mc. 2 MA COME
L'ANNO Riporte? 12 ALL'ANNO VANNO, BENE?
PREGO MANDARMI ISTRIZIONI IN MERITO.
VI TERRÒ INFORMATI. MOLTE GRAZIE
E SALUTI VOSTRO Dev.mo

RUSPETTI POMPEO - BETTOLE SIENA
TOSCANA - ITALIA

B 68 anni il dott. Nicolae Vrev se facă trat.

Ruspetti

BETTOLLE. DI. SIENA. 4-1-1964

A. 1 - 2658/65

sec. 8-III

SIGNORA-DOTTORESSA-A.SLAN

OHSPITAL

BUKAREST

ROMANIA

VORREI FARE LA CURA DEL GEROVITAL

POICHE SONO SOFFERENTE PER LE

GAMBE COSA MI CONSIGLIA?

HO 68 ANNI - SALUTI E GRAZIE

DEXmo = RUSPETTI - POMPEO - DI

BETTOLLE - SIENA - TOSCANA

ITALY

DA 1 ANNO HO fatto la

CURA di NIVAGINA DI NIVALINA?

Ital

INSTITUTUL DE GERIATRIE
BUCURESTI

xx ANTONIA RUSSO, l'Italie

e 19 juillet

23 juillet, 1971.

Spondylose cervico-dorso-lombaire.
Sequelle post-colecystectomie.
Dystrophie endémique thyroïdienne.

14

14

Mme ANTONIA RUSSO

13 gr.(82%)
42%
6.1oo/mmc
66
3
27
4%

54 mg%
6,1 mg%

233 mg%

8 mm
22 mm

nég.
nég.
3 u.M.L.

46 u.a.
1o2 mg%

acide
quant.insuf.
abs.
abs.
rares épith.plats,
rares leuco.

Métabolisme basal

Age: 61 ans.
Poids: 62 kg.
Taille: 146 cm.
Pres.atm.: 753 mmHg
Témperature: 23°.
Consom.d'oxygen:
195 cc.
Met.basal: +8,5%.

Rythme sinusal, régulier (72/min). Axe électrique horisontalisé.

Transparence pulmonaire normale. Hiles légèrm.accentués. Coeur légèrm. agrandi, légèrm.horisontalisé, ~~exrsuit~~ Aorte légèrm.élargie, légèrm. deroulée, opacifiée I-ère degré. Transit oesophagian normal. Estomac légèrm.allongé, légèrm.hypotonique, normokynetique; plies légèrm. épaissés, légèrm.irreguliers; spasme pilorique. Bulbe deformé. Duoden avec des plies légèrm.épaissés, irreguliers. Ulcère bulbaire ancien, bulboduodenite chronique et peribulbo-duodenite.
Transparence osseuse très accentuée. Légère spondylose lombaire, préd. L2-L4. Légère scoliose lombaire sinistro-convexe. Discarthrose L3-L4 et L5-S1. Sacralisation L5 II/III-ème degré.

INSTITUT DE GERIATRIE
Bucarest

le 30 août 1971.

ambulatoire

xxx Russo Filippo Italie

18

30 août 1971.

- Bronchite chronique, avec coeur pulmonaire
- Hypertension artérielle IIème degré.

14

14

- Diamox, deux tablettes par jour, deux jours par semaine.

P.S. Avant de commencer le traitement alternant injections-dragées, effectuer d'abord 2 séries de 12 injections, avec des arrêts de 14 jours entre les séries.

le 30 août 1971

M. Russo Filippo
Italie

15,6 g (97%)	38 mg%
50%	6,7 mg%
8200/mm3	
	232 mg%
6 mm	lég.pos
12 mm	nég.
	4 u.M.L.
	45 u.a.
	93 mg%

acide

traces prononcées
abs.
rares épith.plats
" leuco.
très rares érythro.
Rares cil.granuleux

Rythme sinusal, régulier, avec des rares extrasystoles ventriculaires dr. Fréq.cardiaque aprox.67/min. Troubles d'irrigation au niveau du ventricule gauche.

Transparence pulmonaire normale.
Hiles légèrement accentués.
Coeur modérément agrandi, prédominant le ventricule gauche, horizontalisé.
Aorte élargie, opacifiée IIème, IIIème degré.

Ytal

le 14 oct., 1972

. RUSSO Giuseppe, 62 ans, 'Italie

6 oct.

14 oct., 1972.

Dyscinésie biliaire hypotonique.
Spondylose cervico-dorso-lombaire.
Athérosclerosie incipiente.
Diabète sucré.

Gerovital H3

1o

Gerovital H3

1o

Rowachol 3 dragées par jour.

46%
13,4 g%
9.200/mmc
61
4
30%
5%

40 mg%
4,8 mg%
213 mg%

3 u.M.L.
30 u.a.
93 mg%

7 mm
13 mm

acide
1025
fines traces
abs.
rares épith.,
rares leuco.,
rares érythro.,
fréq.filaments de mucus.

Rythme sinusal, régulier, 80/min.
Axe électrique devié à gauche.

Dessin broncho-vasculaire très accentué hilo-basal bilat.
Coeur horisontalisé et légèrement agrandi.
Aorte opacifiée I-er degré.

Ital

Ambulatoire

. RUSSO Renato, 62 ans, 'Italie
19 sept.

22 sept., 1972.

Hypertension artérielle neurogene.
Diabète sucré compensé ?

Gerovital H3.

Gerovital H3

14
Gerovital H3

14

Intensain 1 dragée par jour, lo jours par mois. Aldomet 1 dragée le soir, 5 jours par semaine.

réduire les graisses animales, les farineux et les sucreries.

de la glycémie (chaque 2 mois).

12,8 g%
7.000/mmc
59
4
33
4%

36 mg%
3,2 mg%
18o mg%
nég.
nég.
2 u.M.L.
42 u.a.
122 mg%

1o mm
23 mm

acide
-
abs.
abs.
nombreux épith.,
fréq.urates,
rares mucosités.

Rythme sinusal, régulier, 62/min.
Axe électrique horisontalisé.
Troubles légers de conduction
dans la branche droite.

Dessin broncho-vasculaire accentué
hilo-basal droit.
Coeur horisontalisé.
Aorte opacifiée I-er degré.

Ital

xx RUSSO ROSA l'Italie

e 19 Juillet

23 Juillet, 1971.

Spondylose cervico-dorso-lombaire
avec radiculalgie sciatique.
Dystrophie endémique thyroïdienne.

14

14

Mme ROSA RUSSO

13,3 gr.(83%)
46%
6.300/mmc
63
6
28
3%

30 mg%
5,6 mg%

194 mg%

10 mm
25 mm

nég.
légèrm.pos.
4 u.M.L.

37 u.a.
91 mg%

<u>Métabolisme basal</u>

Âge = 46 ans
Poids = 62 kg.
Taille = 155 cm
Prés.atm.: 753 mm
Témperature: 23°.
Consom.d'oxygen:
221 cc
Métab.basal:+15%

Rythme sinusal, régulier (72/min). Axe électrique + 70°.

Poumon: normal. Coeur: normal.
Transparence osseuse légèrm.accentuée. Légère spondylose cervicale, pred.inf. Légère scoliose cervico-dorsale sinistro-convexe. Légère arthrose des petites articulations cervicales post., pred.C4-C6. Apophyses transverses C7 très augmentés. Légère spondylose lombaire, discarthrose L4-L5, pred.gauche.

me Ranata RUSTICHELLI, 52 ans e l'Italie

6

sept. 1972.

- sclérodermie généralisée
- sémiankylose du poing
- ulcère duodénal
- diverticule duodénal

Gerovital H3

Gerovital H3

14

Gerovital H3

14

vitamine E, 600 mg. une piqûre chaque jour.

réduire les graisses animales.

44%	3o mg%
1o,2 g%	4,6 "
58oo/mmc	15o "
68	
3	
24	3 u.M.L.
5%	39 u.a.
	117 mg%
	Gross nég.
	Sulfate de Cadmium lég.pös.
55 mm	
83 mm	

Rythme sinusal régulier, 8o/min. avec des rares extrasystoles atriales. Axe électrique normal. Légers troubles de conduction intraveineuse droite.

Cardio-pulmonaire: séquelles fibro-nodulaires para-hilaire gauche; coeur: et aorte = normaux.

<u>Urine</u>

Réaction	acide
Albumine	lég. traces
Glucose	abs.

Sédiment: fréq. érythro., rares leuco. épith. et urates

Ital

ambulat

Monsieur
RUVOLO Giovanni
Italie

. Ruvolo Giovanni 'Italie
6 mai

18 mai 1972.

- Hypertension artérielle, I-er degré.
- Artériosclérose modérée.

Aslavital xxxxxxxxxxxx

14

Aslavital xxxxxxxxxxxx

14

Monsieur
RUVOLO Giovanni
Italie

14 g%	38 mg%
50%	5,6"
10.200/mmc	201"
68	nég.
3	"
26	3 u.M.L.
3%	38 u.a.
	96 mg%
8 mm	
19 mm	

acide
1012
traces fines
abs.
: rares épith.rares leuco.relat.fréq.érythro.rares cil.hyali
et granuleux.

Rythme sinusal, régulier, 77/min. Déviation axiale gauche accentuée.
Troubles discrets d'irrigation au niveau du ventricule gauche.

Radioscopie cardio-pulmonaire: dessin hilaire très accentué, bilat.
Coeur modérement agrandi, prédominant sur le diamètre transversal, ventricule gauche.
Aorte déroulée, ectasiée, opacifiée IIème degré.

Radioscopie gastro-duodénale: oessophage normal. Estomac élevé, a ondes péristaltiques discrets - dans le reste aspect normal.
Bulbe et cadre duodénal normalement déroulé - fonction normale.

Radiographies de la colonne vertébrale:
Spondylose cervicale accentuée C5-C6.
Discarthrose accentuée cervicale.
Ostéo-arthrose des petites articulations post (cervicales).
Spondylose lombaire modérée. Discarthrose lombaire accentuée L4-L5-S
Ostéo-arthrose accentuée des petites articulations post.
Ostéo-arthrose sacro-iliaque bilatérale (très accentuée à droite).

Ital

ambulat.

Madame
RUVOLO Maria Lucrezia Marino
Italie

-me Ruvolo Maria Lucrezia Marino 'Italie
6 mai
18 mai 1972

- Labilité neuro-végétative
(tachycärdie sinusale).

Aslavital xxxxxxxxxxxx

14

Aslavital xxxxxxxxxxxx

14

Ambulat.

Madame
RUVOLO Maria Lucrezia Marino
Italia

10,4 g%	32 mg%
39%	3,3"
6.200/mmc	285"
68	nég.
3	"
26	2 u.M.L.
3%	46 u.a.
	93 mg%
23 mm	
48 mm	

acide

traces fines
abs.
nombr.épith. fréq.leuco., rares érythro.

Rythme sinusal, régulier, tachycardie 100/min.
Axe électrique normal.

s

Radioscopie cardio-pulmonaire: dessin broncho-vasculaire très accentué (hilo-basal bilatéral). Coeur de taille normale d'aspect globuleux et bradycardique.

Radiographies:
Rectitude de la colonne vert.lombaire.
Spondylose lombaire modérée.
Discarthrose " "
Ostéo-arthrose des petites articulations post. accentuée.
Ostéo-arthrose sacro-iliaque bilaterale modérée.
Bassin asymétrique. Osté-arthrose modérée coxo-fémurale bilatérale.

Examen oscillométrique

	droite	gauche
Jambe, tiers inf.	2,5o à 9-1o	2 à 1o
" " sup.	5 à 1o	4,75 à 1o

Monsieur le 5 avril 9

Ruzza Arnoldo

Roma, Italia

INDICATIONS DE TRAITEMENT

Diagnostic: - Gastro-duodénite chronique; ulcère duodénal (signes radiologiques).
- Nevrose végétative.
- Rinite chronique allergique.

- Gérovital H3 ampoules: une série de 12 injections intramusculaires en 4 semaines (une piqûre de 5 cc tous les lundis, mercredis, vendredis).
- Arrêt 14 jours.
- Gérovital H3 dragées: une série de 24 dragées en 12 jours successifs, à raison de deux par jour, après les repas principaux.
- Arrêt 14 jours, après lequel recommencer une nouvelle série de 12 injections et continuer comme ci-dessus en alternant séries d'injections avec séries de dragées, en respectant les arrêts de 14 jours entre les séries.

Traitement associé: - sédatifs (vallium) tabl. de 5 mg.
- vitamines: B complexe, C.
- Rotter (tablettes) ou Mutésa.

Régime alimentaire: éviter les graisses, fritures, sauces, douceures, pâtes farineuses, condiments, alcools, café, cacao, chocolat, etc.

Eviter les chagrins, émotions, froid et humidité.
Un contrôle médical périodique est indiqué.

Dr. C. David
Directeur Adj.de l'Institut de Gériatrie
Bucarest.

Signor 5 aprile 9

Ruzza Arnoldo

Roma, Italia

EXAMENS DE LABORATOIRE

Hémogramme

Hématocrite	48%
Hémogl.	13,8 g.(86%)
Leuco.	5.000/mmc
Polyneutr.	65
Eosino.	3
Lympho.	28
Mono.	4%

V.S.H.

1h - 2o mm
2h - 42 mm

Sang

Urée	7,1 mg%
Acide urique	7,1 "
Cholestérol	32o "
Glycémie	98 "
R.Gross	nég.
R.Sulfate de Cadmium	"
Thymol	5 u.M.L.

Electrocadiogramme

Rythme sinusal, régulier, tachycardique (94/min).
Axe électrique horizontalisé.
Aspect végétatif de la phase de répolarisation.

Examen oscillométrique

	droite	gauche
Jambe, tiers inf.	7 à lo-11	6,5o à lo-11
" " sup.	14,5o à lo-11	14 à lo-11

Concl. Indices oscillométriques augmentés.

Examens radiologiques

- Dessein broncho-vasculaire accentué aux deux bases.
- Coeur légèrement horizontalisé.
- Aorte normale.
- Oesophage normalement situé, transite et lumen normal.
- Estomac normotonique, normokinétique avec beaucoup de hypersécrétion.
- Muqueuse avec plis épaissis et irréguliers.
- Spasme pylorique prolongé.
- Bulbe avec évacuation fugace, avec muqueuse légèrement oedémateuse.
